

# El síndrome de estenosis lumbar adquirida. Características clínicas, tratamiento quirúrgico y resultados. Análisis prospectivo de 62 casos

Ávila Ramírez J,<sup>1</sup> Aguilar López R,<sup>1</sup> Ávila Cervantes R<sup>2</sup>

## RESUMEN

**Antecedentes:** La estenosis lumbar es una condición común en las personas de 60 años o mayores. La descompresión con o sin fijación ha dado resultados satisfactorios. **Objetivo:** La idea de este estudio es valorar el estado funcional de los pacientes que cursaban con estenosis severa del canal lumbar después de una descompresión posterior sin fijación. **Diseño del estudio:** Estudio prospectivo no al azar en pacientes con síndrome de estenosis lumbar quienes fueron descomprimidos quirúrgicamente. **Material y métodos:** Fueron evaluados 62 pacientes que cursaban con estenosis lumbar a los cuales se les practicó descompresión posterior sin fijación en un periodo de 1997 a 2003. La cohorte consistió de 38 del sexo femenino y 24 del masculino con una edad promedio de 67.4 años, con un seguimiento de uno a seis años, promedio de 3.8 años. **Resultados:** Sesenta y dos pacientes fueron evaluados prospectivamente al mes, tres, seis 12 meses y anualmente. Los niveles afectados fueron L3-L4 (17), L4-L5 (59), L4-S1 (49). Los diámetros de canal raquídeo y del saco dural fueron 9 x 9.2 mm y 4.5 x 4.5 mm, respectivamente. Descomprimimos 125 niveles. El promedio de puntuación en la escala de la AJO en el pre/postoperatorio fue  $11.66 \pm 2.9/24.9 \pm 1.6$ ,  $\chi^2 = 10.41$ ,  $p = 0.0013$ . **Complicaciones:** Desgarro dural en dos casos. Reoperaciones 4 (6.5%). **Conclusiones:** La evaluación funcional mostró una mejoría significativa tanto en la sintomatología como en el déficit neurológico. En 25% persistió el dolor lumbar no incapacitante. El 85% de los pacientes estuvieron satisfechos con los resultados de la cirugía. La morbilidad fue baja. Concluimos sobre la base de estos resultados que la descompresión posterior sin fijación en los casos de síndrome de estenosis lumbar espinal es un procedimiento seguro con buenos resultados y que deberá ser considerado como una opción el tratamiento de estos pacientes.

**Palabras clave:** estenosis lumbar, dolor radicular, descompresión.

Rev Mex Neuroci 2006; 7(1): 80-84

## Lumbar spinal stenosis syndrome. Features, surgical treatment and results. Prospectively analyse of 62 cases

### ABSTRACT

**Background:** Lumbar spinal stenosis is a common condition in patients 60 years or older. Spinal decompression with or without fusion have been shown to be beneficial in the surgical treatment of symptomatic spinal stenosis. **Purpose:** The aim of this study was to evaluate the functional outcome of severe symptomatic lumbar spinal stenosis patients, after decompressive surgery without fusion. **Study design:** A prospective non randomized study on patients who underwent lumbar decompression for lumbar spinal stenosis. **Patient sample:** Sixty two consecutive patients who underwent decompressive surgery for lumbar spinal stenosis without fusion between 1997 and 2003 were evaluated. The cohort consisted of 38 female and 24 male with a mean age of 67.4 years (range 55-84 years). Follow-up from 1 to 6 years, average 3.8 years. **Surgical technique:** Under magnification wide surgical decompression was carried-out. **Results:** Sixty two patients were prospectively evaluated. All patients were evaluated postoperatively at one, three, six months and yearly. Levels affected L3-L4 (17), L4-L5 (59), L5-S1 (49). Spine and thecal sac diameters were 9 x 9.2 mm and 4.5 x 4.5 mm average respectively. We decompressed 125 levels. The average preoperative/postoperative JOA scores were:  $11.66 \pm 2.9/24.9 \pm 1.6$ ,  $\chi^2 10.41$ ,  $p = 0.0013$ . Dural tears in two cases. Reoperations 4 (6.5%). **Conclusions:** Functional evaluation showed a significant improvement in symptomatology and neurological deficit. Non incapacitating low back pain remained in 25% of patients. Eighty five percent of the patients were satisfied with the results of surgery. Morbidity was low. We conclude on the basis of these results that decompression without fusion for lumbar spinal stenosis is a successful and safe procedure for elderly patients and should be considered as a treatment option for them.

**Key words:** Lumbar stenosis, radicular pain, decompression.

Rev Mex Neuroci 2006; 7(1): 80-84

1. Neurocirugía Hospital Médica Sur.
2. Escuela de Medicina Instituto Tecnológico de Monterrey.

Correspondencia:

Dr. José Ávila Ramírez  
Neurocirugía, Hospital Médica Sur, México, D.F.  
Puente de Piedra 150-229. Torre I.  
Col. Toriello Guerra. México, D.F., 14050.  
Correo electrónico: afauiela@hotmail.com

## INTRODUCCIÓN

Varios autores han contribuido al estudio y descripción de la estenosis lumbar, entre ellos Van Gelderen quien describió dos pacientes con datos clínicos de compresión radicular que se presentaban al deambular y desaparecían con el reposo, les practicó laminectomía y mejoraron, posteriormente Verbiest,<sup>1,2</sup> en 1954, reportó siete casos que presenta-

ban datos de compresión radicular, además de signos de déficit sensori-motor en las piernas que era causado por la bipedestación o la deambulación. Al operarlos observó hipertrofia de las carillas articulares que comprimían el saco dural. Posteriormente, Arnoldi<sup>3</sup> y Kirkaldy-Willis<sup>4,5</sup> describieron la patogenia y tratamiento de la estenosis lumbar, este último postuló que los cambios degenerativos en el complejo triarticular se presentan secundariamente a los movimientos de rotación repetida y a lesiones por compresión. Describió las alteraciones en las articulaciones interfacetarias que desarrollan sinovitis, la destrucción del cartilago, la formación de osteofitos, la laxitud capsular, la hipertrofia del ligamento amarillo y la inestabilidad y la subluxación articular y los cambios que se observan en el disco intervertebral tales como desgarras radiales y circunferenciales, disminución de la altura y protrusión del disco. An y Glover,<sup>6</sup> los Jane<sup>7</sup> y Benzel<sup>8</sup> han descrito en detalle la clasificación, la patoanatomía, la hipertrofia de las carillas superior e inferior, la hipertrofia del ligamento amarillo, la angulación del pedículo y la biomecánica normal y patológica y su repercusión sobre los diámetros del canal lumbar y el desarrollo del síndrome de estenosis lumbar. El diámetro normal del canal lumbar es de 20-25 mm, y se considera estenosis relativa cuando es de 12 mm y estenosis absoluta cuando es de 10 mm o menor y el diámetro sagital del saco dural normal de 16-18 mm, cuando es entre 10 y 12 mm se considera estenosis relativa y cuando es menor de 10mm estenosis absoluta.<sup>9,10</sup>

Se ha descrito que las personas de 60 años o mayores cursan con algún grado de estenosis lumbar, sin embargo, sólo 6% de ellas desarrolla sintomatología.<sup>7</sup> El tratamiento quirúrgico está indicado en aquellos pacientes que cursan con sintomatología persistente a pesar de tratamiento médico y está orientado a llevar a cabo descompresión de las raíces sin producir inestabilidad,<sup>11</sup> hay quienes están a favor de realizar en forma concomitante fijación de la columna y otros que no lo están.<sup>12,13</sup> No existe estudio alguno que a largo plazo haya mostrado un beneficio significativo entre los pacientes que fueron sometidos fijación y los que no lo fueron.<sup>11</sup>

## OBJETIVO

Presentar nuestra experiencia con el análisis prospectivo de un cohorte de 62 pacientes de 55 años o mayores que fueron sometidos a intervención quirúrgica por cursar con un síndrome de estenosis lumbar.

## MATERIAL CLÍNICO Y MÉTODOS

Reportamos 62 pacientes a quienes se les practicó cirugía descompresiva por cursar con estenosis

lumbar sintomática, quienes fueron evaluados en forma prospectiva mediante la escala de la Asociación Japonesa de Ortopedia (AJO), cuya puntuación máxima es de 29 cuando el sujeto cursa asintomático. El periodo de estudio comprendió de 1997 a 2003. El cohorte consistió de 38 del sexo femenino y 24 del masculino cuyas edades oscilaron entre 55 y 80 años con un promedio de 67.4 años. El seguimiento fue de uno a seis años con un promedio de 3.8. Criterios de inclusión: dolor lumbar, dolor radicular de miembros inferiores, claudicación neurógena, flexión anterior del tronco y estudios de imagen y neurofisiológicos concordantes con el cuadro clínico.

Consideramos estenosis del canal cuando los diámetros sagital y AP fueran menores de 10 mm y del saco dural de 9 mm o menores.

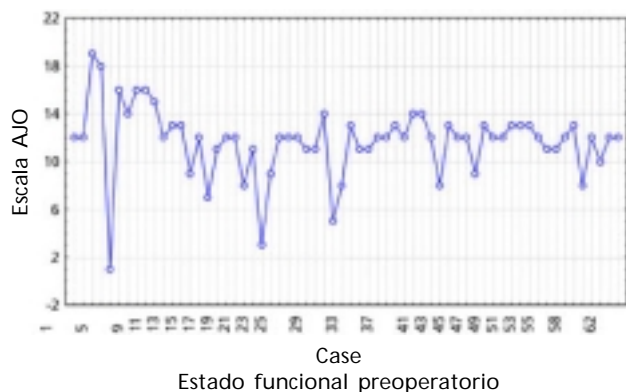La técnica quirúrgica consistió en: con el paciente en decúbito prono con flexión de la columna lumbar, bajo magnificación y corroboración de estar en el espacio adecuado mediante radiografía transoperatoria, se practicó laminectomía amplia bilateral, facetectomía subarticular, flavectomía y foraminotomía. Se aplicaron tres dosis de antibiótico Cefuroxina, Zinnat® iniciándose en el transoperatorio y dos dosis posteriores.

## RESULTADOS

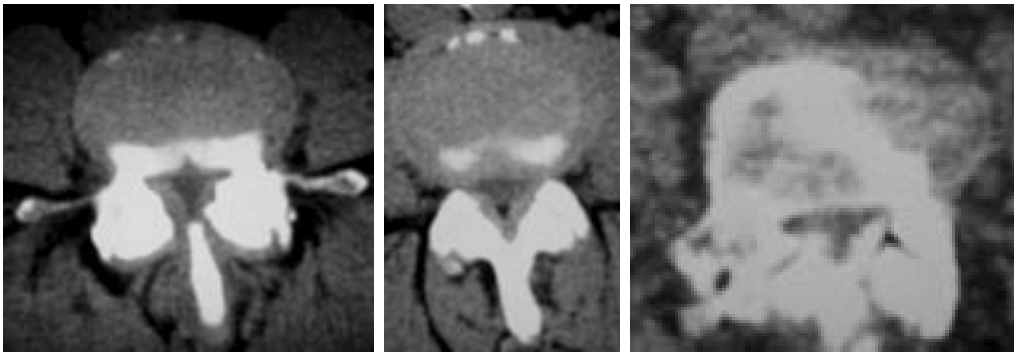
Sesenta y dos pacientes fueron intervenidos quirúrgicamente por cursar con estenosis lumbar sintomática y prospectivamente evaluados a uno, tres, seis meses y anualmente.

Entre los padecimientos asociados más frecuentemente observamos diabetes mellitus tipo II (35 casos) y/o hipertensión arterial (45 casos).

En el postoperatorio el dolor se controló con Ketorolaco® 90 a 120 mg en 24 horas y ocasionalmente con Tramadol® 50-100 mg en 24 horas. Los pacientes iniciaron la deambulación el mismo día o



**Figura 1.** Valoración de acuerdo con la Escala de la AJO. Donde se muestra la puntuación obtenida en el preoperatorio que fue de  $11.66 \pm 2.9$  de 29 posibles puntos.



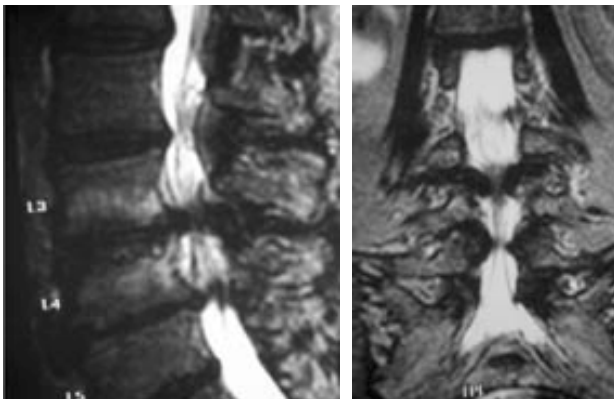
**Figura 2.** Cortes axiales de tomografía computada, en la primera se observa un patrón treboliforme del canal con hipertrofia de los ligamentos amarillos, que

producen estenosis del saco dural, en la segunda igualmente una estenosis central y la diferencia entre los diámetros del saco dural y los del canal raquídeo y en la tercera apreciamos la hipertrofia severa de las carillas superiores e inferiores.

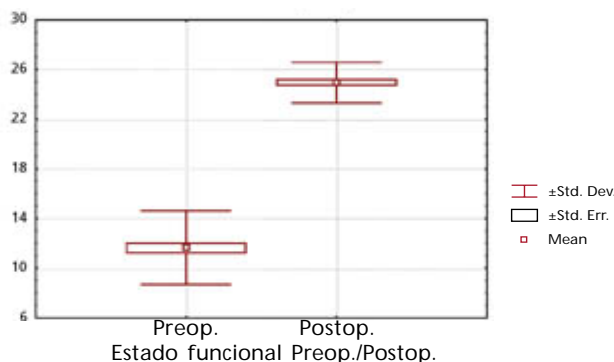
al día siguiente de la intervención quirúrgica y fueron egresados del hospital a los tres días como máximo.

Ningún paciente requirió transfusión sanguínea.

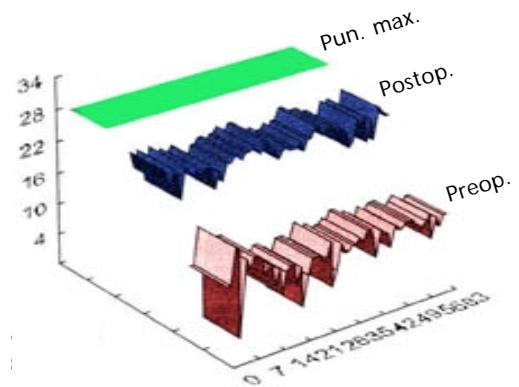
Los niveles afectados y los diámetros del saco tecal fueron: L3-L4: 17, 4.2 x 4.7 mm; L4-L5: 59, 4.5 x 4.5 mm y L5-S1: 4.1 x 4.2 mm,  $\chi^2 = 55.44$ ,  $p < 0.001$ . Los diámetros del canal fueron 9 x 9.2 promedio.



**Figura 3.** IRM corte sagital y coronal que muestran la estenosis del canal raquídeo y del saco dural secundaria a la hipertrofia de las carillas, el ligamento amarillo y un complejo osteodiscal.



**Figura 4.** Resultados. AJO preop.  $11.66 \pm 2.9$ . AJO postop.  $24.9 \pm 1.6$ .  $\chi^2 = 11.04$ ,  $p = 0.0013$



**Figura 5.** Resultados. Estado funcional pre/postoperatorio.

En la figura 1 se muestra la puntuación obtenida por los pacientes en la escala de la AJO.

En la figura 2 presentamos algunos ejemplos de estenosis, en la figura 3 una IRM. Se descomprimieron tres niveles como máximo por caso y en total se descomprimieron 125 niveles.

El registro promedio del preoperatorio/postoperatorio de acuerdo con la AJO fue de  $11.66 \pm 2.9/24.9 \pm 1.6$ ,  $\chi^2 = 10.41$ ,  $p = 0.0013$  (Figura 4). Se puede observar en las gráficas que todos los pacientes mejoraron; sin embargo, ninguno de ellos alcanzó la cifra de 29 puntos (Figura 5).

Complicaciones: desgarro dural en tres casos. Infecciones ninguna. Reoperaciones: 4 (6.5%).

## COMENTARIO

Reportamos 62 pacientes con una edad promedio de 67 años que fueron intervenidos quirúrgicamente por cursar con síndrome de estenosis espinal lumbar, con una evolución promedio del padecimiento de 2.8 años. Todos los pacientes habían sido tratados mediante, analgésicos, relajantes musculares, fisioterapia y/o reposo sin haber obtenido resultados satisfactorios motivo por el cual fueron referidos a nuestro servicio para valoración de tratamiento quirúrgico. Aunque se han reporta-

do trabajos en los cuales se pondera el tratamiento no quirúrgico, en otros estudios comparativos entre los quirúrgicos y los no quirúrgicos, los resultados han sido favorables para los primeros. Por otro lado también encontramos publicaciones en las cuales los resultados obtenidos a 10 años son similares entre los operados y los no operados, la diferencia estriba en que los primeros cursan con un periodo de mejor calidad de vida hasta de cinco años y finalmente su condición funcional es mejor que los no operados.<sup>14</sup> Es conveniente mencionar que en un reporte reciente sustentado en la base de datos Cochrane, los autores concluyen que la evidencia actual es limitada como para apoyar algunos aspectos de la práctica quirúrgica.<sup>15</sup>

Los síntomas predominantes fueron: claudicación neurógena, dolor radicular, flexión anterior del tronco y lumbalgia.<sup>16,17</sup> La lumbalgia fue el síntoma residual más común en el seguimiento, (25%) como ya ha sido reportado previamente; sin embargo, no fue constante, cedía con analgésicos y no restringió las actividades cotidianas.<sup>18,19</sup> Ha sido reportado que la radiculopatía está asociada a estenosis del receso lateral y que la claudicación neurógena lo está con la estenosis central; sin embargo, en el paciente anciano esta delimitación no está habitualmente presente, ya que generalmente se observa una estenosis global, cuyo origen es multifactorial, tanto por hipertrofia de las carillas superiores e inferiores como por la hipertrofia del ligamento amarillo y los complejos osteodiscales, como lo observamos en nuestros pacientes (Figura 2).<sup>20,21</sup> Todo esto produce estasis del plexo venoso epidural, aumento de la presión del LCR por debajo de la compresión alteración en el transporte axonal y la propagación del estímulo, edema endoneural e isquemia radicular. Los diámetros observados del canal óseo fueron mayores (9.2 x 9 mm) que los observados del saco dural (4.5 x 5 mm) por lo que es preferible considerar los diámetros del saco dural para determinar el grado de real de la estenosis, ya que al medir el canal lumbar no se toma en cuenta la hipertrofia de los ligamentos amarillos que contribuyen en forma importante a la disminución de los diámetros del canal y en consecuencia del saco dural, esta consideración ya ha sido hecha previamente.<sup>22</sup> En los casos estudiados podemos concluir que la estenosis con que cursaban era muy severa, ya que los diámetros del saco dural estaban reducidos a la mitad o menos de lo establecido como estenosis absoluta. El grado de estenosis del saco dural no fue un factor predictivo de la mejoría observada. Los pacientes en el postoperatorio inmediato refirieron mejoría, sobre todo del dolor radicular. La mejoría en el periodo de seguimiento se observó en todos los pacientes y ésta fue estadísticamente significativa; sin embar-

go, ninguno de ellos alcanzó el máximo de puntuación en la escala de la AJO (Figura 5). Los pacientes fueron capaces de reincorporarse a sus actividades cotidianas y su calidad de vida mejoró, a largo plazo se obtuvo un grado de satisfacción de 85%. Los resultados obtenidos fueron similares entre los hombres y las mujeres, en nuestro reporte previo el nivel de satisfacción fue mayor en las mujeres, esto fue atribuido a que ellas no buscaban indemnización alguna y no había ganancia secundaria;<sup>23</sup> Shabat y cols., en su serie, han reportado resultados menos satisfactorios en las mujeres, la etiología de esto piensan que es multifactorial y sin relación al procedimiento quirúrgico.<sup>24</sup> La técnica quirúrgica que hemos empleado fue con un abordaje bilateral; tenemos en la literatura reportes de abordaje unilateral para descompresión ipsi y contralateral con buenos resultados, nosotros la hemos utilizado a partir de este año en cuatro pacientes pero aún no podemos concluir si tendremos mejores resultados o no por el corto tiempo de evolución,<sup>12</sup> también han sido descritas otras técnicas y los resultados obtenidos han sido buenos así como el grado de satisfacción de los pacientes.<sup>23,25-30</sup>

Cuatro pacientes fueron reintervenidos por recurrencia de la sintomatología y en los estudios de imagen de control se observó que la descompresión había sido insuficiente. Se ha reportado una frecuencia de reintervenciones hasta de 23% a 10 años.<sup>14,31,32</sup>

No observamos hasta el momento de realizar este reporte inestabilidad posquirúrgica, por lo que consideramos en aquellos casos en los que no se tengan datos radiológicos de inestabilidad en el preoperatorio es innecesaria la realización de una fijación.<sup>18,29,30</sup>

La morbilidad es baja y la mortalidad fue 0%.

## CONCLUSIONES

El termino síndrome de estenosis lumbar no se refiere sólo al hallazgo patonatómico de estrechamiento del conducto lumbar sino al dolor de las extremidades inferiores y la claudicación neurógena causadas por la compresión mecánica y/o del aporte sanguíneo de los elementos neurales. La edad, el grado de estenosis, el tiempo de evolución y la patología concomitante no fueron factores determinantes en los resultados obtenidos, por lo que razonablemente podemos concluir que en casos seleccionados la descompresión quirúrgica produce resultados satisfactorios.

## REFERENCIAS

1. Verbiest H. A radicular syndrome from developmental narrowing of the lumbar vertebral canal. *J Bone Joint Surg (Br)* 1954; 36: 230-7.

2. Verbiest H. Further experiences on the pathological influence of the developmental narrowness of the bony lumbar vertebral canal. *J Bone Joint Surg (Br)* 1955; 37: 576-83.
3. Arnoldi CC, Brodsky AE, Cauchoix J, et al. Lumbar spinal stenosis and nerve root entrapment syndromes. Definition and classification. *Clin Orthop* 1976; 115: 4-5.
4. Kirkaldy-Willis WH, Pain KWE, Cauchoix J, et al. Lumbar spinal stenosis. *Clin Orthop* 1974; 99: 30-50.
5. Kirkaldy-Willis WH, Mclvor GWD. Spinal stenosis. *Clin Orthop* 1976; 115: 122-9.
6. An HS, Glover JM. Lumbar spinal stenosis: historical perspectives, classification and pathoanatomy. *Semin Spine Surg* 1994; 6(2): 69-77.
7. Jane JA, Jane JA Jr, Helm GA, et al. Acquired Lumbar spinal stenosis. *Clin Neurosurg* 1995; 43: 275-99.
8. Benzel EC. The Essentials of Spine Biomechanics for the General Neurosurgeon. *Clin Neurosurg* 2002; 50: 86-177.
9. Eisenstein S. The three foil configuration of the lumbar vertebral canal. A study of South African skeletal material. *J Bone Joint Surg* 1980; 62B (1): 73-7.
10. Verbiest H. Stenosis of the lumbar vertebral canal. In: Wackenheimer A (ed). *The Narrow Lumbar Canal*. Berlin: Springer Verlag, 1980, 115-45.
11. Sengupta DK, Herkowitz HN. Lumbar spinal stenosis. Treatment strategies and indications for surgery. *Orthop Clin North Am* 2003; 34(2): 281-95.
12. Mayer HM, List J, Korge A, Wiechert K. Microsurgery of acquired degenerative lumbar spinal stenosis. Bilateral over top decompression through unilateral approach. *Orthopade* 2003; 32(10): 889-95.
13. Szpalski M, Gunzburg R. Lumbar spinal stenosis in the elderly: an overview. *Eur Spine J* 2003; (12 Suppl 2): S170-75.
14. Chang Y, Singer DE, Wu YA et al. The effects of surgical and nonsurgical treatment on longitudinal outcomes of lumbar spinal stenosis over 10 years. *J Am Geriatr Soc* 2005; 53(5): 785-92.
15. Gibson JN, Waddell G. Surgery for degenerative spondylosis. *Cochrane Database Syst Rev* 2005; 18: (2)CD001352.
16. Goh KJ, Khalifa W, Anslow P, et al. The clinical syndrome associated with lumbar spinal stenosis. *Eur Neurol* 2004; 52(4): 242-9.
17. Truumees E. Spinal stenosis: pathophysiology, clinical and radiographic classification. *Instr Course Lect* 2005; 54: 287-302.
18. Atlas SJ, Keller RB, Wu Ya, et al. Long-term outcomes of surgical and nonsurgical management of lumbar spinal stenosis: 8-10 year results from the maine lumbar spine study. *Spine* 2005; 15(8): 936-43.
19. Wang MY, Green BA, Shah S, et al. Complications associated with lumbar stenosis surgery in patients older than 75 years of age. *Neurosurg Focus* 2003; 14(2): e7.
20. Epstein JA, Epstein BS, Lavine LS, et al. Lumbar nerve root compression at the intervertebral foramina caused by arthritis of the posterior facets. *J Neurosurg* 1973; 39: 362-9.
21. Epstein JA, Epstein BS, Rosenthal AD, et al. Ciatica caused by nerve root entrapment in the lateral recess: the superior facet syndrome. *J Neurosurg* 1972; 36: 584-9.
22. Dorward RH. Fundamentals of computed tomographic evaluation of lumbar disc disease, en Genant HK (ed): *Spine update* 1984. San Francisco: Radiology Research and Education Foundation; 1983, p. 67-78.
23. Avila J, Gazcon G, Contreras J. Lumbar spinal stenosis, outcome after decompression without fusion. Long term results. *Proc 11<sup>th</sup> Intl Cong Neurol Surg* 1997; 2: 1349-53.
24. Shabat S, Folman Y, Arinzon Z, et al. Gender differences as an influence on patients' satisfaction rates in spinal surgery of elderly patients. *Eur Spine J* 2005; 14(4): 380-5.
25. Jane JA, Sherman JH, Boulos PT, et al. Lumbar stenosis: a personal record. *J Neurosurg (Spine)* 2004; 1: 31-8.
26. Park YK, Kim JH, Chung HS, et al. Microsurgical midline approach for the decompression of extraforaminal stenosis in L5-S1. *J Neurosurg (Spine)* 2003; 98: 264-70.
27. Chiu J. Evolving transforaminal endoscopic microdecompression for herniated discs and spinal stenosis. *Surg Technol Int* 2004; 13: 276-86.
28. Greiner-Perth R, Boehm H, Allan Y, et al. A less invasive approach technique for operative treatment of lumbar canal stenosis. *Technique and preliminary results. Zentralbl Neurochir* 2004; 65(4): 185-90.
29. Gunzburg R, Szpalski M. The conservative treatment of lumbar spinal stenosis in the elderly. *Eur Spine J* 2003; (Supl. 2)S1: 76-80.
30. Gunzburg R, Keller TS, Szpalski M, et al. Clinical and psychofunctional measures of conservative decompression surgery for lumbar spinal stenosis: a prospective cohort study. *Eur Spine J* 2003; 12(2): 197-204.
31. Jansson KA, Blomqvist P, Granath F, et al. Spinal stenosis surgery in Sweden 1987-1999. *Eur Spine J* 2003; 12(5): 535-41.
32. Jansson KA, Nemth G, Granath F, et al. Spinal stenosis re-operation rate in Sweden is 11% at 10 years. A national analysis of 9,664 operations. *Eur Spine J* 2005; 14(2): 137-44.

