

# Neuralgia trigeminal causada por arteria vertebrobasilar dolicoectásica

Cruz-García O,<sup>1</sup> Lopez-Flores G,<sup>2</sup> Fernandez-Melo R,<sup>3</sup> Perez-Morales I,<sup>4</sup> Diaz D<sup>5</sup>

## RESUMEN

Se presenta a un paciente masculino de 57 años de edad, hipertenso, con historia de dos años de neuralgia trigeminal (NT) izquierda que interesaba las tres ramas. En los estudios realizados se demostró la existencia de un CVBD izquierdo con hipoplasia de la arteria vertebral derecha, la arteria basilar ectásica producía un bucle a nivel de la cisterna del ángulo coincidiendo con el lugar de salida del V nervio. Se le realizó craniectomía retrosigmoidea izquierda, y la arteria basilar dolicoectásica ateromatosa fue apartada del nervio interponiendo un fragmento de poliuretano; el paciente mostró total e inmediato alivio del dolor posterior al proceder.

**Palabras clave:** neuralgia trigeminal, vertebrobasilar dolicoectasia, descompresión microvascular, abordaje retrosigmoideo.

Rev Mex Neuroci 2006; 7(2): 179-180

## Trigeminal neuralgia caused by dolichoectasic vertebral artery

## ABSTRACT

We present a masculine 57 years old patient, hypertense, with history of two years of left trigeminal neuralgia (TN) interesting the three branches. In the studies the existence of a left CVBD with hypoplasia of the right vertebral artery was demonstrated, the basilar ectasic artery produced a curl at level of angle cistern coinciding with the exit place of the V nerve. Left retrosigmoid craniectomy was practiced, and the basilar dolichoectasic ateromatosa artery was separated from the nerve interposing a polyurethane fragment; the patient showed total and immediate pain relief post procedure.

**Key words:** trigeminal neuralgia, vertebrobasilar dolichoectasic, microvascular decompression, retrosigmoid boarding.

Rev Mex Neuroci 2006; 7(2): 179-180

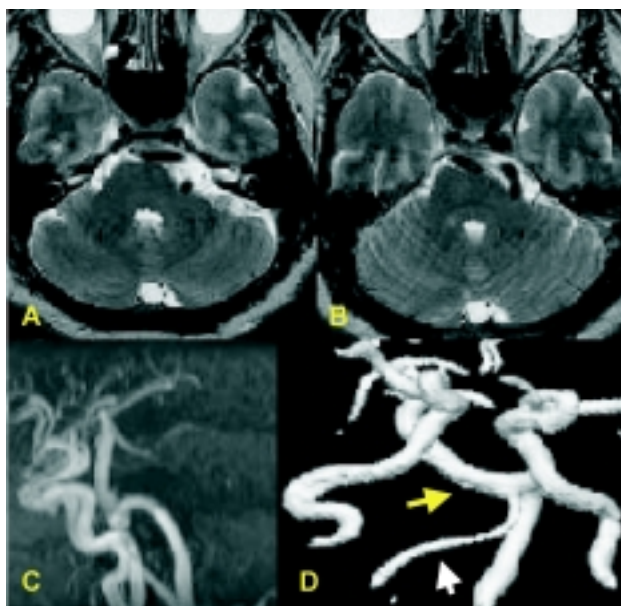
## INTRODUCCIÓN

La teoría de la compresión del nervio trigémino por una estructura vascular fue descrita por Dandy desde 1925, específicamente la provocada por un complejo vertebrobasilar dolicoectásico (CVBD) se plantea en las diferentes series que oscila entre el 2 al 6% de los casos.<sup>1</sup>

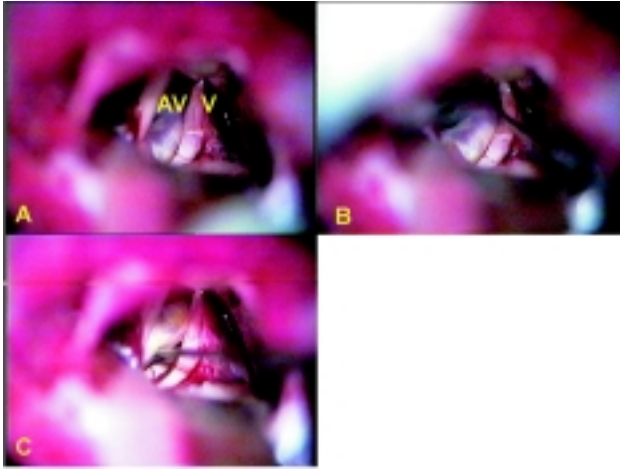
Presentamos a un paciente masculino de 57 años de edad, hipertenso, con historia de dos años de neuralgia trigeminal (NT) izquierda que interesaba las tres ramas, llevó tratamiento con acupuntura, láser,

1. Especialista de 2do grado en Neurocirugía e Investigador Auxiliar del Centro de Investigaciones Médico Quirúrgico (CIMEQ), Cuba.
2. Doctor en Ciencias Médicas, Especialista de 2do grado, Investigador Auxiliar y Profesor Auxiliar del Centro Internacional de Restauración Neurológica, Cuba.
3. Especialista de 2do grado en Neurocirugía del Centro Internacional de Restauración Neurológica, Cuba.
4. Residente de 1er año en Neurocirugía del Centro de Investigaciones Médico Quirúrgico (CIMEQ), Cuba.
5. Especialista de 2do grado en Neurocirugía, Profesor Titular de Investigaciones Médico Quirúrgico (CIMEQ), Cuba.

Correspondencia: Dr. Gerardo López Flores  
Ave. 25 No. 15805 e/58 y 160, Playa, C.P. 11300, Ciudad de la Habana, Cuba. Correo electrónico: gerardo@neuro.ciren.cu



**Figura 1 A y B.** Estudio de resonancia magnética (RM). Se observa en cortes axiales de T2, compresión del tallo y de la emergencia del V par por un CVBD, el cual realiza un giro anómalo en dicho nivel. **C y D.** Estudio de angiorresonancia y reconstrucción en 3d donde se observa CVBD izquierdo dilatado, elongado, y tortuoso (flecha amarilla) con una arteria vertebral derecha hipoplásica (flecha blanca).



**Figura 2.** Imágenes de fotografías transoperatorias. **A y B.** Se observa CVBD izquierdo que realiza compresión severa del V par izquierdo. **C.** Se observa el grado de deformación y desplazamiento del trigémino; V, V nervio craneal; AB, arteria basilar dolicoectasia.

magnetoterapia y carbamacepina a dosis máxima sin mejoría del dolor; en los estudios realizados se demostró la existencia de un CVBD izquierdo con hipoplasia de la arteria vertebral derecha, la arteria basilar ectásica producía un bucle a nivel de la cisterna del ángulo coincidiendo con el lugar de salida del V nervio (Figura 1). Fue realizada craniectomía retrosigmoidea izquierda, y se demostró severa compresión y desplazamiento del V nervio craneal por

arteria basilar dolicoectásica ateromatosa, la cual fue apartada del nervio interponiendo un fragmento de poliuretano; el paciente mostró total e inmediato alivio del dolor posterior al proceder (Figura 2).

El hallazgo de una compresión del trigémino por un CVBD, como causa de NT no es tan infrecuente como se piensa, el diagnóstico es realizado preoperatoriamente de forma elegante mediante estudio de RM y angiorrsonancia con reconstrucción en 3d,<sup>2</sup> se han descrito innumerables técnicas de descompresión microvascular,<sup>3,4</sup> sin embargo, el alivio del dolor se puede lograr totalmente con la solo interposición de un fragmento de poliuretano entre el vaso malformativo y el V par, con un mínimo índice de morbilidad asociado al procedimiento.

## REFERENCIAS

1. *García-De Sola R, Escosa-Bage M. Descompresión microvascular de la neuralgia del trigémino causada por dolicoectasia vertebrobasilar. Rev Neurol 2001; 32(8): 742-5.*
2. *Baquero M, Yaya-Huaman R. Vertebrobasilar dolichoectasia. Rev Neurol 1998; 26(149): 143-8.*
3. *Yoshimoto Y, Noguchi M, Tsutsumi Y. Encircling method of trigeminal nerve decompression for neuralgia caused by tortuous vertebrobasilar artery: technical note. Surg Neurol 1995; 43(2): 151-3.*
4. *Stone JL, Lichtor T, Crowell RM. Microvascular sling decompression for trigeminal neuralgia secondary to ectatic vertebrobasilar compression. Case report. J Neurosurg 1993; 79(6): 943-5.*

