

# Holoprosencefalia medial. Presentación de tres casos y correlación neuroimagenológica

Camelio S,<sup>1</sup> Vásconez JV,<sup>1</sup> Campos C<sup>1</sup>

## RESUMEN

La patología de la variante media interhemisférica de la holoprosencefalia (HPC) es una conexión anormal entre los hemisferios cerebrales en la línea media de las regiones frontal anterior o parietal que suele afectar a los niños, ocasionándoles retardo mental, cuadriparesia espástica, movimientos atetoideos, desórdenes endocrinos y epilepsia. Las mutaciones del gen ZIC2 son consideradas factores que determinan la formación del techo de la placa neural y de la cisura interhemisférica. Planteamos y estudiamos las resonancias magnéticas de encéfalo de tres niños para determinar la presencia de la variante media interhemisférica de HPC, las posibles razones de la malformación y así cerciorarnos del pronóstico para su futura rehabilitación neurológica.

**Palabras clave:** holoprosencefalia medial, hemisferios cerebrales, resonancia magnética.

Rev Mex Neuroci 2005; 6(2): 186-188

## Medial holoprosencephaly. Presentation of three cases and neuroimageological correlation.

## ABSTRACT

The pathology of the middle interhemispheric variant of the Holoprosencephaly (HPC) is an abnormal connection between cerebral hemispheres in the medium line of the anterior or parietal frontal regions that affects children and provoking them mental retardation, spastic quadriplegia, athetoid movements, endocrinal upsets and epilepsy. ZIC2 gene mutations are considered determinant factors in the formation of neural plaque roof and interhemispherical scissura. We expose and study the encephalon's magnetic resonance in three children to specify the appearance of the middle interhemispheric variant of HPC its possible reasons for malformation and thus to make sure about prognosis for their future neurological rehabilitation.

**Key words:** middle holoprosencephaly, cerebral hemispheres, magnetic resonance.

Rev Mex Neuroci 2005; 6(2): 186-188

## INTRODUCCIÓN

La holoprosencefalia (HPC) se caracteriza por una falla en la inducción del tubo neural rostral,<sup>1</sup> debida a disturbios en la programación genética y es una rara enfermedad que afecta a niños quienes en consecuencia presentan retardo mental, cuadriparesia espástica, movimientos atetoideos, desórdenes endocrinos y epilepsia.<sup>2</sup> Como resultado de este desorden se produce ausencia de la separación del telencéfalo con fusión de los hemisferios cerebrales afectando a menudo estructuras profundas como los ganglios basales, tálamo, hipotálamo y mesencéfalo. Basado en el grado de fusión y severidad, la HPC se ha clasificado en tres grupos clásicos: alobar, semilobar y lobar. La forma alobar es la

más grave. La forma lobar se caracteriza por el no clivaje del cerebro anterior pero con menor grado que la semilobar, presentando buena formación del tercer ventrículo y en muchos casos de los cuernos frontales y ventrículos laterales.<sup>4</sup>

Algunos autores consideran que la clasificación de la HPC es dificultosa, lo cual ha llevado muchas veces a dividirla de acuerdo con los hallazgos anatómicos específicos. La variante de HPC media interhemisférica o "sintelencefalia" fue descrita en 1993 por Simon<sup>4</sup> y consiste en una conexión anormal de los hemisferios cerebrales en la línea media de la región frontal anterior o parietal con separación normal de la base del cerebro, lóbulos frontales anteriores y región occipital. El tálamo se encuentra frecuentemente afectado encontrándose fusionado en el 33% de los casos. En Chile no hay publicaciones en relación con la prevalencia de dicha patología.

Presentamos tres pacientes: un recién nacido de 21 días, y dos pacientes de cinco y seis años, referi-

1. Centro Radiológico MEDIMAG, Santiago de Chile.

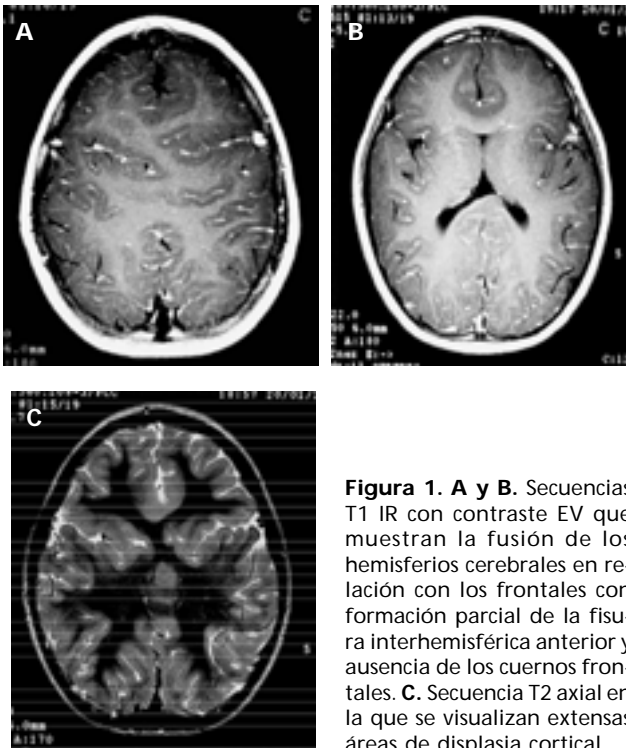
Correspondencia: Dr. Salvador Camelio  
Av. Vicuña Mackenna No. 910-912. Comuna Nuñoa. Santiago de Chile. Tel.: 635-8018 Fax: 635-5076. E-mail: medimag@dsl.tie.cl

dos para la realización de RM de encéfalo; las imágenes determinaron la presencia de variante medial interhemisférica de HPC.

### Caso 1

Paciente femenino de seis años, hija de padres no consanguíneos de 60 y 43 años; madre con antecedentes de hipertensión arterial crónica, insuficiencia cardíaca e hipotiroidismo en tratamiento; presentó exposición a digoxina y levotiroxina durante todo el embarazo. Además, la madre es una gran múltipara con 10 embarazos y un aborto; la paciente es producto del último embarazo, no controlado hasta aproximadamente la semana 30. No se refirieron antecedentes de malformaciones cerebrales en la familia. El parto fue por cesárea debido a ruptura prematura de membranas con un peso al nacer de 1,700 g y APGAR normal. La recién nacida se mantuvo hospitalizada por 20 días debido a bajo peso. En lo posterior la paciente evolucionó con retraso en el desarrollo de predominio motor. A los cuatro años se le descubrió médula anclada a lipoma lumbar por estudio con RM. En lo posterior presentó dos crisis convulsivas tonicoclónicas, por lo que se solicitó RM de encéfalo en la que se descubrió HPC medial interhemisférica (Figura 1).

La RM se realizó con un equipo Elscint 2T, realizándose estudio con secuencias T1 IR, T2 DP, FLAIR en los planos axial, coronal y sagital. Los cortes coronales se realizaron de 3 mm de espesor, en el plano perpendicular al eje temporal.



**Figura 1. A y B.** Secuencias T1 IR con contraste EV que muestran la fusión de los hemisferios cerebrales en relación con los frontales con formación parcial de la fisura interhemisférica anterior y ausencia de los cuernos frontales. **C.** Secuencia T2 axial en la que se visualizan extensas áreas de displasia cortical.

### Caso 2

El segundo paciente es un masculino recién nacido de 21 días, hijo de padres sanos no consanguíneos, embarazo y parto normal (Figura 2).

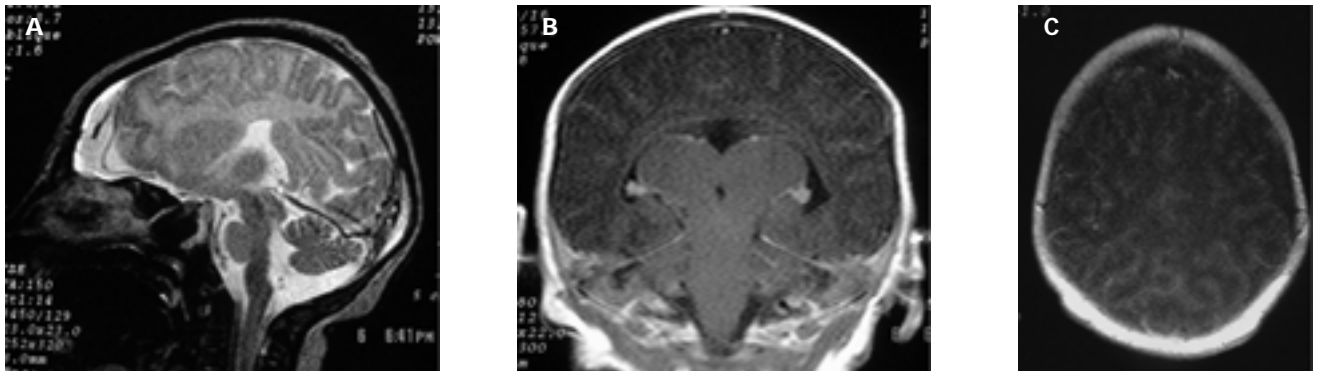
### Caso 3

Masculino de cinco años en estudio por retraso en el desarrollo psicomotor. Producto único de embarazo controlado, parto eutócico. El desarrollo psicomotor se detecta atrasado a los cinco meses de edad por los que inicia seguimiento con neurólogo (Figura 3).

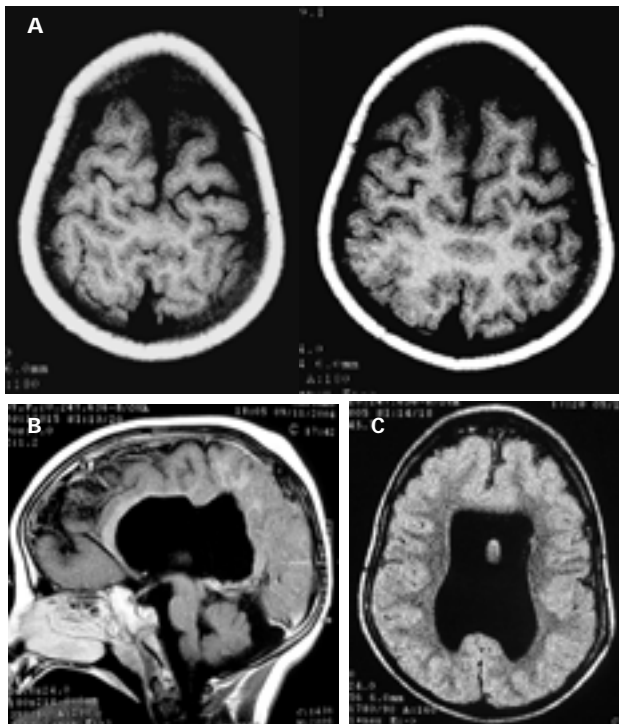
## DISCUSIÓN

Aunque la HPC medial es considerada una variante de la forma clásica, difiere notablemente de los sitios que involucran estas malformaciones, afectando fundamentalmente los núcleos basales, mesencéfalo y tálamos, los cuales se encuentran separados en el 47% de los casos.<sup>5</sup> El grado de fusión de los tálamos (escala de 0 a 3)<sup>6</sup> se correlaciona con la presencia de un quiste dorsal, teniendo los casos con alto grado de fusión, la probabilidad más alta de asociar un quiste dorsal,<sup>3</sup> llegando en algunos casos los pacientes a requerir un sistema derivativo del quiste. Las formas clásicas de HPC se asocian, por lo general, a un alto grado de alteraciones endocrinológicas; sin embargo, algunas series recientes no muestran relación entre la variante medial y los trastornos endocrinos.<sup>3</sup> Otros trastornos como el control de la temperatura también son menos frecuentes en los pacientes con variante medial. La presencia de crisis convulsivas en trabajos recientes no ha mostrado diferencias significativas entre las variantes clásica y medial de HPC.<sup>3</sup> Uno de nuestros casos presentó crisis convulsivas las cuales no se repitieron en el tiempo a pesar de que el neurólogo tratante decidió no usar anticonvulsivantes. Otras asociaciones, como hipotonía y distonía en los recientes análisis no mostraron diferencias entre los tipos clásico de HPC y las variantes mediales, predominando la espasticidad como la causa más común de disfunción motora en estos últimos.

El defecto se debe a un gen codificador de la transcripción del cinc, el ZIC2, localizado en el cromosoma humano 13q32. El ZIC2 es un factor transcriptor ligado al ADN que consta de una cadena de 28 aminoácidos ligados a los iones de cinc y juega un papel importante en la formación del tubo neural, específicamente en el desarrollo del techo de la placa neural. La mutación de este gen produce un defecto en la determinación de las propiedades específicas del techo de la placa debido a alteración de la mitosis y apoptosis celular. Esta



**Figura 2. A, B y C.** Paciente RN. Vistas sagital, coronal y axial T1 IR. Se visualiza la fusión de los frontales en su parte medial, con esbozo de la cisura interhemisférica anterior y disposición anormal de ambos tálamos con fusión parcial.



**Figura 3. A.** Secuencia T1 axial que muestra fusión interhemisférica medial. **B y C.** T1 y FLAIR sagital y axial respectivamente que muestran ausencia del septo interventricular y disgenesia del cuerpo calloso.

alteración se limita a la formación de la cisura interhemisférica básicamente; la formación de estructuras ventrales no se ven afectadas (p. ej. el caudado y el hipotálamo). Esta mutación también puede determinar otros defectos del cierre del tubo neural como encefaloceles, mielomeningocele y Chiari II.

En el caso 1 el paciente, además de la HPC medial, presentaba médula anclada a lipoma intrarraquídeo lumbar. Aparentemente los pacientes con alteración del ZIC2 se asocian con malfor-

maciones del cerebelo más frecuentemente que los pacientes con holoprosencefalia clásica.

El análisis de las imágenes permite observar muchas diferencias en relación con la holoprosencefalia clásica. Se pueden observar anomalías variables en la segmentación de los tálamos, por lo general muy afectados y con un grado variable de fusión, disposición anormal de las cisuras silvianas con corteza displásica acompañante y la relativa conservación de los caudados e hipotálamo. El cuerpo calloso se observó severamente disgenético en los casos primero y tercero, en relación con la zona de fusión de la corteza frontoparietal. El origen embriológico distinto de estas malformaciones en relación con la holoprosencefalia clásica determina menor severidad en cuanto a las manifestaciones clínicas, lo que a su vez permite asegurar un mejor pronóstico para los enfermos y aportar datos valiosos en la rehabilitación neurológica futura de ellos.

## REFERENCIAS

1. Takanashi J, Barkovich AJ, Cleegg NJ, Delgado M. Middle interhemispheric variant of holoprosencephaly associated with diffuse polymicrogyria. *AJNR* 2003, 24: 394-7.
2. Barkovich AJ, Simon EM, Cleegg NJ, Kinsman SL, Hahn JS. Analysis of the cerebral cortex in holoprosencephaly with attention to the sylvian fissures. *AJNR* 2002, 23: 143-50.
3. Lewis A, Simon E, Barkovich AJ, Cleegg NJ, Delgado MR, Levey E, Hahn JS. Middle interhemispheric variant of holoprosencephaly: A distinct cliniconoradiologic subtype. *Neurology* 2002, 59: 1860-5.
4. Simon E, Hevner R, Pinter J, Cleegg N, Delgado M, Kinsman S, Han J, Barkovich J. The middle interhemispheric variant of holoprosencephaly. *AJNR* 2002; 23: 151-5.
5. Kinsman SL. White matter imaging in holoprosencephaly in children. *Current opinion in Neurology* 2004; 17: 115-9.
6. Simon EM, Hevner R, Pinter JD. et al. Assesment of the Deep Gray Nuclei in Holoprosencephaly. *AJNR* 2000; 21: 1955-61.

