



Contribución Original

Dra. Rodríguez Blancas y
Herrero María Cristina,
Neuropediatra ¹

¹Hospital de Zona/UMF8
"Gilberto Flores Izquierdo"

Tamizaje visual en neonatos mexicanos en consulta neuropediátrica por medio de potenciales evocados visuales

Visual screening in Mexican newborns in a pediatric neurology clinic by means of visual evoked potentials

Resumen

Introducción: El tamizaje visual es una estrategia para la detección temprana de disfunción visual severa infantil

Objetivo: Obtener el tamizaje visual en neonatos mexicanos en consulta neuropediátrica por medio de potenciales evocados visuales.

Métodos: Se llevó a cabo un estudio longitudinal en el que se evaluó la calificación de Apgar, semanas de gestación, peso al nacer, factores de riesgo pre y perinatales para disfunción visual severa en una población de 400 recién nacidos en un hospital de segundo nivel. Se realizó potencial evocado visual y tomografía de cráneo de cráneo en todos los casos.

Resultados: De los niños con disfunción visual severa un total de 20 (11%) fueron del sexo femenino y 9 (3.6%) masculino. La retinopatía del prematuro (RR: 13.143, IC del 95%: 1.784-96.849), el peso al nacer de ≤ 1700 g (RR: 13.593, IC del 95%: 2.617-70.583), la encefalomalacia quística (RR: 14.077, IC del 95%: 3.329-59.525) y nacimiento ≤ 28 semana de gestación (RR: 7.978, IC del 95%: 2.193-29.020) fueron factores de riesgo para presentar disfunción visual severa.

Conclusiones: La discapacidad visual severa debe detectarse tempranamente por medio de potencial evocado visual y prevenirse con un buen control prenatal, óptima atención obstétrica y neonatal, y asesoramiento genético oportuno para las familias de los niños discapacitados.

Palabras clave

disfunción visual, potencial evocado visual, tamizaje visual, neonato

Abstract

Introduction: The visual screening is a strategy for the early detection severe visual dysfunction of infancy.

Objective: To obtain the visual screening in Mexicans newborns in a Pediatric Neurology Clinic by means of the visual evoked potentials.

Patient and method: A longitudinal study was conducted collecting variables such as Apgar score, weeks of gestation, birth weight, pre and perinatal risk factors for severe visual dysfunction in a population of 400 newborns in a second level hospital. Visual evoked potential and computed head tomography was evaluated in all cases.

Results: Of the children with severe visual dysfunction a total of 20 (11%) were female and 9 (3.6%) male. Retinopathy of prematurity (RR: 13.143, 95% CI: 1.784-96.849), birth weight

≤ 1700 g (RR: 13.593, 95% CI: 2.617-70.583), cystic encephalomalacia (RR: 14.077, 95% CI: 3.329-59.525) and gestation length ≤ 28 weeks (RR: 7.978, 95% CI: 2.902-21.93) were risk factors for severe visual dysfunction.

Conclusion: Severe visual impairment must be detected early by means of visual evoked potential and prevented with good prenatal control, optimal obstetric and neonatal care, and timely genetic counseling for the families of the disabled children.

Keywords

visual dysfunction, visual evoked potential, visual screening, newborn

Correspondencia:

Dra. Rodríguez Blancas y Herrero María Cristina
Neuropediatra
Hospital de Zona/UMF8 "Gilberto Flores Izquierdo"
Rio Magdalena 289, Tizapan San ángel, Delegación Álvaro Obregón
Correo electrónico marie_blanch@ymail.com

Introducción

De acuerdo al INEGI la segunda discapacidad en México es la visual, la primera es la motriz. En el 2010 había 112, 336,568 habitantes en la República Mexicana de los cuales 4, 527,748 son discapacitados y 1, 292,201 son de tipo visual. El 80% del total mundial de casos de discapacidad visual se puede evitar o curar.¹

Se estima que la prevalencia de ceguera infantil en el mundo es de 1.4 millones de niños correspondiendo a las $\frac{3}{4}$ partes a países pobres y en vías de desarrollo. Las causas varían en los diferentes países, en América latina la causa principal es la retinopatía del prematuro, que ha llegado a constituir una verdadera epidemia de ceguera.² En México esta reportado que más del 40% de los niños menores de cinco años tienen ceguera secundaria a retinopatía del prematuro.³ La deficiencia visual o ceguera de acuerdo a la OMS se define funcionalmente como la pérdida total o parcial del sentido de la vista. La OMS estima 19 millones de niños con alguna discapacidad visual en el mundo, de los cuales muchos son latinoamericanos. Actualmente para esta organización la prevención de la ceguera en los niños es una de las 5 prioridades en el área de control de enfermedades.

Para combatir la ceguera evitable la iniciativa mundial puso en marcha en 1999 el programa VISION 2020.^{4,5} La prevención de la limitación ocular comienza por la detección temprana y oportuna de problemas visuales en el recién nacido. El tamizaje ocular debe ser realizado desde que el niño nace. Los periodos prenatal y perinatal son uno de los momentos más críticos de la vida, pues de lo que suceda en esa época dependerá en gran parte el desarrollo y evolución posteriores. En estas etapas es cuando aparecen las primeras deficiencias o limitaciones que posteriormente producirán una discapacidad. El desarrollo de la visión es un proceso de maduración de extraordinaria complejidad. Durante el desarrollo se producen cambios estructurales en ambos ojos coordinados con cambios en el SNC. El reflejo

pupilar a la luz está presente a las 31 semanas de gestación, pero es difícilmente detectable en los primeros años de vida, debida a la miosis del recién nacido.⁶

Las causas y riesgo de ceguera o baja visión neonatal son factores pre, peri y postnatales. En el embarazo: infecciones maternas, exposición a fármacos, farmacodependencia materna radiación, o traumatismos.⁶ Hereditarias: enfermedades autosómicas y alteraciones cromosómicas: cataratas congénitas, glaucoma congénito,^{6, 7, 8, 9} amaurosis congénita de Leber,⁶ Síndrome de Morsier,⁶ nistagmus congénita.¹⁰ Infecciones intrauterinas: rubéola, toxoplasma, citomegalovirus^{5,6,7,8} Perinatales: retinopatía del prematuro,^{11, 12, 13, 14, 15, 16} asfixia perinatal,^{8, 11} neuroinfección^{7, 8}, retraso en el crecimiento intrauterino, distrés fetal, bradicardia, tinción de meconio, exposición al oxígeno^{6, 16} ventilación mecánica prolongada,⁸ gran prematuridad,^{8, 11} peso al nacer < 1500gr,^{8, 11} hidrocefalia^{8, 17} leucomalacia periventricular y quística.^{6, 8, 18}

El electrodiagnóstico mediante evaluación de los potenciales evocados visuales es un estudio neurofisiológico para estimar la continuidad de nervio óptico, el grado de mielinización, la integridad de la corteza visual, evaluando el grado de daño y el pronóstico en niños con lesiones estáticas o progresivas del sistema nervioso central.¹¹ Son un método sencillo y no invasivo de evaluación de la función visual que se utiliza ampliamente en niños para la detección temprana de la disfunción leve, moderada, severa.^{10,11,19,20}

En los estudios de potenciales evocados visuales se identifican tres oscilaciones que nos interesan en la clínica. Un componente negativo inicial con latencia entre 60 a 80 ms denominada N75, un componente positivo principal con latencia entre 95 a 100ms denominada P 100 y otra onda negativa lenta entre los 130 y 150ms denominada N145. La p 100, o primera positividad que ocurre en latencia alrededor de los 100ms, es la más constante y útil en el estudio clínico.^{11,20} Para la interpretación exacta de los potenciales evocados visuales es necesario considerar varios factores que pueden alterar

temporalmente las características de las ondas de estos como la edad, el sexo, prematuridad, peso al nacer, hipoxia al nacer maduración visual.^{11,20}

El objetivo de este estudio es obtener el tamizaje visual en neonatos mexicanos en consulta neuropediatría por medio de potenciales evocados visuales.

Métodos

Se realizó un estudio descriptivo, longitudinal, se incluyeron 400 recién nacidos de alto riesgo que acudieron a la consulta externa de neuropediatría en el periodo comprendido de enero 2007 a enero 2011 al Hospital General/UMF8 Dr. Gilberto Flores Izquierdo.

Se recabaron mediante un cuestionario los siguientes datos: sexo, calificación de apgar, peso al nacer, semanas de gestación, factores prenatales de disfunción visual severa: sufrimiento fetal agudo y crónico, infección materna, trauma materno, drogadicción materna, síndrome de aspiración meconial, radiación materna; causas perinatales de disfunción visual severa: hidrocefalia post hemorrágica, retinopatía del prematuro, sepsis, encefalopatía hipóxico isquémica, TORCH, malformaciones oculares, infecciones del sistema nervioso central, estrabismo; Patología diagnosticada por TAC de cráneo asociada a disfunción visual severa como: leucomalacia periventricular, poliquística, hidrocefalia, infarto cerebral, atrofia cortical.

Se efectuó TAC de cráneo a los 3 meses de vida en el servicio de imagenología del hospital general/UMF8 Dr. Gilberto flores Izquierdo y la interpretación fue realizada por los médicos radiólogos de base. Se efectuaron potenciales evocados visuales a los 6 meses en la Unidad de Medicina Física del Sur siglo XXI del IMSS y fueron interpretados por las neurofisiólogas de base de esa Unidad en sueño fisiológico sin sedación. Si estos presentaban anormalidad se repitieron al año de edad para corroborar el diagnóstico de

disfunción visual severa. La estimulación temprana se inició al mes de vida de los niños en la Unidad de medicina física del sur del IMSS. Todos los padres firmaron carta de consentimiento informado.

El análisis estadístico se realizó mediante el SPSS vs115. Se utilizó la prueba de Chi cuadrada de Pearson para comparar las variables cuantitativas y cualitativas respectivamente. El análisis de regresión logística fue utilizado para calcular el riesgo relativo y el intervalo de confianza para riesgo de disfunción visual severa diagnosticada por potencial evocado visual en relación con peso al nacer, semanas de gestación, factores de riesgo para disfunción visual severa pre y perinatales y patología cerebral por TAC de cráneo. Las diferencias se consideraron estadísticamente significativas cuando la p fue menor de 0.05

Resultados

El total de pacientes 29 (7.25%) presentaron disfunción visual severa, de ellos 20 (11%) de sexo femenino y 9 (3.6%) sexo masculino. En la calificación de apgar <4 tuvimos 12 (10.4%). El peso al nacer varió entre 1,000 g y 3,000 g. Hubo un total 22 (5.5%) con un peso <2,500 g. Las semanas de gestación fluctuaron entre 28 y 38, presentando 4 (36.4%) ≤ 28 semanas de gestación.

De los niños con disfunción visual severa un total de 20 (11%) fueron del sexo femenino y 9 (3.6%) masculino. La retinopatía del prematuro (RR: 13.143, IC del 95%: 1.784-96.849), el peso al nacer de ≤ 1700 g (RR: 13.593, IC del 95%: 2.617-70.583), la encefalomalacia quística (RR: 14.077, IC del 95%: 3.329-59.525) y nacimiento ≤ 28 semana de gestación (RR: 7.978, IC del 95%: 2.193-29.020) fueron factores de riesgo para presentar disfunción visual severa (*Tabla 1*).

DATOS	CASOS	%	P	RR	IC DEL 95%
GÉNERO					
femenino	20	11	0.015	2.568	1.170-5.638
masculino	9	3.6	0.013	.379	0.167-0.755
CALIFICACIÓN DE APGAR					
8/9	6	5.3	0.284	.606	0.241-1.525
5/7	11	6.5	0.520	.777	0.359-1.679
<4	12	10.4	1.728	1.170	0.804-3.714
PESO AL NACER					
1,000 g	2	18.2	0.173	2.865	0.590-13.905
1,100 g	2	33.3	0.015	6.535	1.147-37.249
1,200 g	1	11.1	0.677	1.560	0.189-12.909
1,500 g	4	44.4	0.001	11.231	2.843-44.359
1,700 g	3	50	0.001	13.593	2.617-70.583
1,800 g	1	12.5	0.588	1.788	0.231-15.035
2,000 g	2	28.6	0.033	5.214	0.968-28.097
2,200 g	2	11.8	0.495	1.690	0.368-7.766
2,300 g	2	16.7	0.221	2.571	0.537-12.312
2,400 g	3	20	0.061	3.315	0.882-12.461
2,500 g	1	5.6	0.749	0.716	0.092-5.573
2,600 g	2	10.5	0.608	1.483	0.326-6.747
2,800 g	2	7.7	0.969	1.030	0.231-4.583
3,000 g	2	12.5	0.438	1.816	0.393-8.394
SEMANAS DE GESTACIÓN					
28	4	36.4	0.001	7.978	2.193-29.020
30	8	29.6	0.001	6.718	2.646-17.059
33	2	11.1	0.552	1.580	0.346-7.222
34	4	22.2	0.015	3.912	1.202-2.736
35	2	10.5	0.608	1.483	0.326-6.747
36	1	1.7	0.241	0.857	0.192-3.829
38	8	8.6	0.645	1.219	0.524-2.837
TOMOGRAFÍA DE CRÁNEO					
Leucomalacia quística	4	50.0	0.001	14.077	3.329-59.525
Leucomalacia periventricular	8	26.7	0.001	5.752	2.300-14.387
Hidrocefalia congénita	4	21.2	0.022	3.641	1.127-11.762
Infarto cerebral	1	4.5	0.385	0.625	0.169-2.811
Atrofia cortical	10	6.8	0.708	0.806	0.391-1.892
ANTECEDENTES PRENATALES					
Sufrimiento Fetal agudo	4	3.4	0.049	0.354	0.121-1.039
Sufrimiento Fetal crónico	10	7.1	0.842	0.923	0.420-2.036
Infección materna	4	28.6	0.002	5.538	1.625-18.87
Trauma materno	4	10.0	0.663	1.397	0.308-6.328

DATOS	CASOS	%	P	RR	IC DEL 95%
ANTECEDENTES PRENATALES					
Drogadicción materna	2	0.5	0.01	0.933	0.848-1.027
Síndrome de Aspiración meconial	4	12.1	0.293	1.809	0.591-5.538
Radiación materna	1	2.2	0.154	0.255	0.34-1.922
ANTECEDENTES PERINATALES					
Malformaciones oculares	6	23.1	0.002	4.375	1.607-11.912
Retinopatía del prematuro	2	50.0	0.001	13.143	1.784-96.849
Sepsis	2	16.7	0.221	2.571	0.537-12.312
Encefalopatía Hipóxico Isquémica	2	8.7	0.823	1.187	0.265-5.323
TORCH	2	28.6	0.033	5.214	0.968-28.097
Hidrocefalia congénita	2	22.2	0.090	3.704	0.735-18.676
Infección del SNC	8	16.3	0.012	2.914	1.220-6.978
Estrabismo	5	9.1	0.103	2.364	0.816-6.848

Tabla 1. Disfunción visual severa en relación género, apgar, peso al nacer, semanas de gestación, antecedentes pre-perinatales y tac de cráneo p,rr, ic de neonatos mexicanos

Discusión

La retinopatía del prematuro en nuestro estudio fue la entidad de mayor riesgo para presentar disfunción visual severa este resultado concuerda con lo reportado en México como causa del más del 40% de los niños menores de 5 años de ceguera^{21,22} porcentaje semejante a lo descrito en un estudio chileno.¹²

Los prematuros extremos con una edad gestacional de 28 semanas y peso al nacer 1.700 gr predominaron en nuestra investigación debido a que los neonatos proceden de un tercer nivel del IMSS donde se atienden embarazadas de alto riesgo que en en la mayoría de los casos tienen resolución obstétrica antes de los 37 semanas de gestación. En el año 2012 de 3.135.757 recién nacidos vivos en el IMSS en toda la República Mexicana el 7.7% fueron prematuros.^{21,23}

En México existen tres estudios, uno de Monterrey y dos en la Ciudad de México efectuados en hospitales de tercer nivel en donde lo reportado al peso al nacer de 2.000gr y disfunción visual severa concuerda con nuestro estudio^{24, 25, 26, 27} En cambio diferimos de los autores mencionados anteriormente en lo referente a la edad gestacional igual o menor de 32 semanas y la disfunción visual severa en donde nuestros resultados están de acuerdo a lo encontrado en países industrializados como Gran Bretaña 28, Holanda 29, Dinamarca 30, Suecia 31, Canadá 32 y Japón 33

Otro factor asociado a los prematuros son las infecciones maternas genitourinarias que en nuestro estudio ocupó riesgo para la disfunción visual severa lo que hace imperante la prevención detección y el tratamiento oportuno de ellas en todos los niveles de atención como lo recomiendan los hospitales de Gineco-obstetricia.⁷ Igual a lo encontrado por De Vries la leucomalacia quística es de alto riesgo para disfunción visual severa.¹⁸

Conclusión

La discapacidad visual severa debe detectarse tempranamente por medio de potencial evocado visual y prevenirse con un buen control prenatal, óptima atención obstétrica y neonatal, asesoramiento genético para el adecuado y oportuno desarrollo de estos niños y sus familias. Para evitar la disfunción visual severa es necesario estandarizar las estrategias y líneas de acción en las unidades médicas de los tres niveles para la prevención del parto prematuro y del neonato del alto riesgo causante de esta discapacidad evitable.

Declaración de conflictos de interés

Los autores declaran que en este estudio no existen conflictos de interés relevantes.

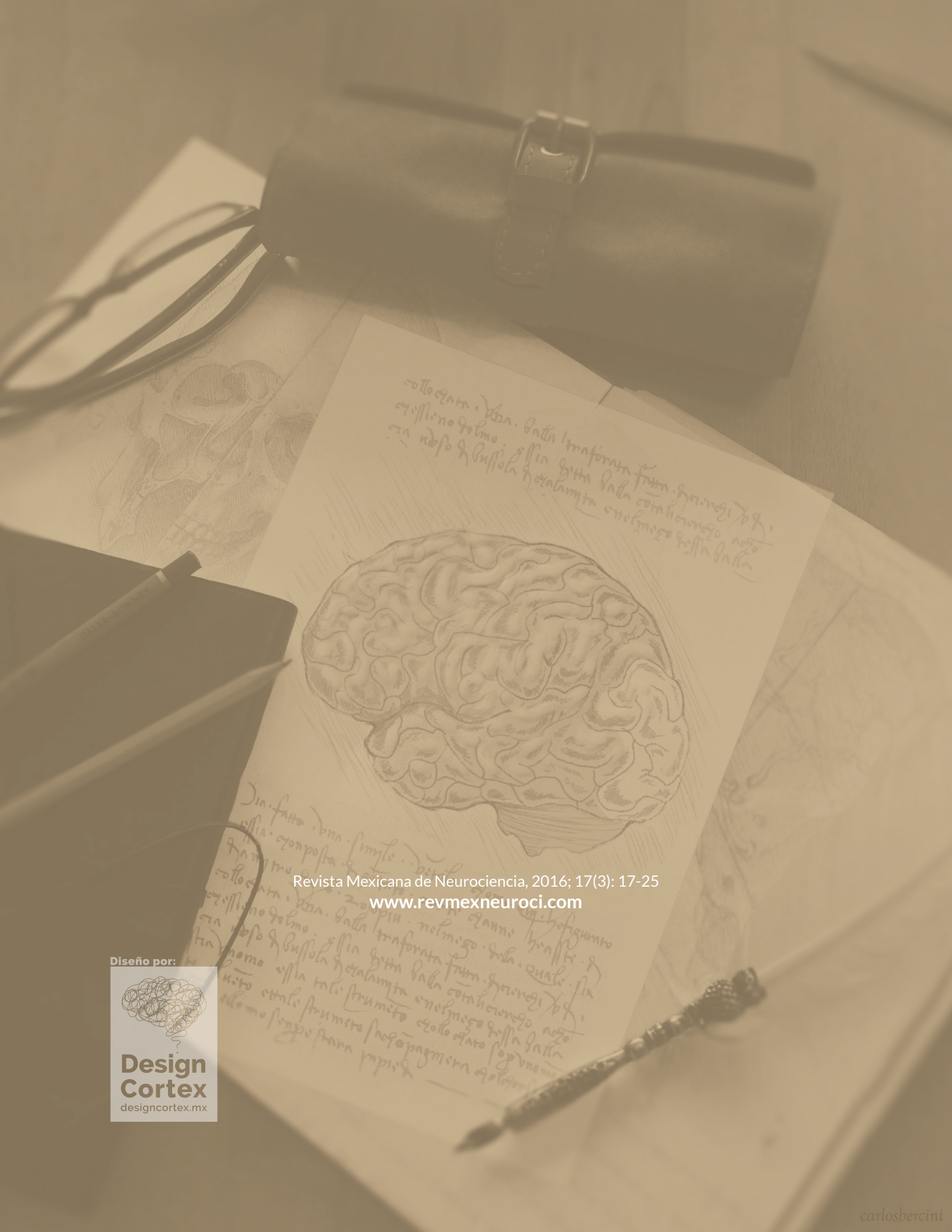
Fuentes de financiamiento

No existieron fuentes de financiamiento para la realización de este estudio científico.

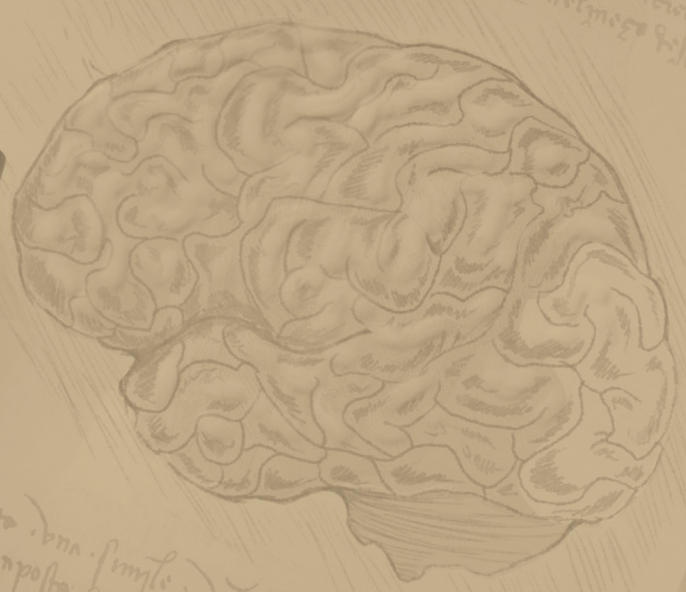
Referencias

1. www.amfecco.org/article_estadísticas.ph
2. Villaseca E. Prevención y tratamiento de los problemas visuales en el niño. *Rev Med Clin Condes* 2010;21(6):972-977.
3. Minguet-Romero R, Cruz-Cruz PR. Incidencia de nacimientos pretérmino en el I.M.S.S. (2007-2012) *Ginecol Obstet Mex* 2014;82:145-471.
4. Landín-Sori M, Romero-Sánchez R. La ceguera y baja visión en el mundo: ¿un problema médico o social? *Rev Hum Med* 2006;6(2):1-7.
5. Zimmermann-Parz MA, Alvarez-Vera B, Polanco-Marroquín BD. Causas de pérdida visual en niños: análisis retrospectivo DE 496 casos. *Rev Mex Oftal* 2012;86(3):148-152.
6. Muñoz-Negrete FJ, Rebolluda G. Defectos de agudeza visual. En *Pediatría Contin* 2006; 4(5):324-329.
7. Carrión-Ojeda C, Gálvez-Quiroz F, Mendiola-Solari F. Estudio de los factores de riesgo de ceguera infantil y la participación del pediatra en su manejo. *Paediatrica* 2003; 5(1):21-24.
8. Ramos-Sánchez I, Márquez-Luque A. Recién nacido de riesgo neurológico. *Vox Paediatrica* 2003;5-(3)21-26.
9. García-Montalvo IA, Zenteno-Ruíz JC. Bases genéticas de las malformaciones oculares congénitas severas. *Rev Mex Oftalmol* 2013; 87(1):64-70.
10. Lazcano Gómez G, Fuentes-Cataño C, Villanueva-Mendoza C. Etiología del nistagmus congénito o infantil. Ruta diagnóstica *Rev Mex Oftalmol* 2010;84(1)49-54.
11. Barreda-Estrada GP. Tesis para obtener el título de especialista en oftalmología. Potencial evocado visual en infantes prematuros de bajo peso. Universidad de San Marcos. 2004. Lima Perú.
12. Salas R, Silva C, Taborga G, Moncada M, Fernández P. Plan de pesquisa y tratamiento de la retinopatía del prematuro: experiencia modelo en Hospital Barros Luco, *Rev Chil Pediatr* 2004;75(6):503-535.
13. Zamorano-Jiménez CA, Salgado -Valladares, Velásquez_Valassi B. Factores de riesgo asociados a retinopatía del prematuro *Gaceta médica de México* 2012;148:19-25
14. Lara-Molina NC, Ramírez-ortiz MA, Ríos-Medina S, Méndez Ochoa KJ, Tinoco Zamudio MT. Programa estatal de tamizaje de la retinopatía de la prematuridad en el estado de Michoacán. *Gaceta Médica de México*. 2013;149:280-285
15. Ramírez-Ortiz M, Villa-Guillén M, Villanueva-García D, Murguía-De Sierra T, Saucedo-Castillo A, Etulian-González A. Criterios de tamizaje en el examen ocular de prematuros mexicanos con riesgo de desarrollo de ceguera irreversible por retinopatía de la prematuridad. *Bol Med Hosp Infant* 2008;65(3) 179-185.
16. Flores-Nava G, Barrera-Vazquez CN, De la Fuente-torres MA, Torres-Narvaez P. Retinopatía del prematuro. Determinación de algunos factores de riesgo. *Bol Hosp Infant Mex* 2009;66(5)425-430
17. Pucheta-Ramírez LA, Hernández Pimentel MG, Vargas-Alvarez AM, Ibarra-Puig J, Poblano A. Potenciales provocados visuales en niños con hidrocefalia post-hemorragia y congénita. *Perinatol reprod hum*;1999;13(4):297-304.
18. De Vries LS, Connell JA, Dubowitz LMS, Oozer RC, Pennock JM. Neurological, electrophysiological and MRI abnormalities in infants with extensive cystic leukomalacia. *Neuropediatrics*. 1987;18(2):61-6.
19. Poblano A, Garza-Morales S, Salgado-Valladares M, Rosas-Solís Y. Potenciales provocados visuales y evolución durante el período neonatal y su utilidad en la evaluación de recién nacido. *Perinatol reprod hum*. 1998;12(3):133-1412.
20. Ojeda E. Potenciales evocados visuales y electroretinograma. Capítulo 15 *Guía neurológica* 127-130. www/ErnestoOjedaPDFandEbookFiles-DocFiles
21. Moreno-Plata H, Rangel-Nava HA, Félix-Arce C, Valdovinos-Chavez S, Méndez-Lozano DH, Short term morbidity n newborns of the late preterm period, *Ginecol Obstet Mex* 2011;79:116-124.
22. Zepeda-Romero LC, Barrera JC. Retinopathy of prematurity as a mayor cause of severe visual impairment and blindness in children in school for the blind in Guadalajara city Mexico. *Br J Ophthalmol* 2011;95:1502-1505.
23. Katz X. Prematuridad y visión. *Rev Med Clin Condes* 2010;21(6)978-983.

24. Flores-Santos R, Hernández-Cabrera MA, Hernández-Herrera RJ, Sepulveda-Cañamarb F. Screening fot retinopathy of prematurity: results of 7 year study of underweight newborns. Arch Med Res 2007;38:440-443.
25. Orozco-Gómez LP, Ruiz-Morfin I, Lambarry-Arroyo A, Morales-Cruz MV. Prevalencia de retinopatía del prematuro. 12 años de detección en el Centro Médico 20 Noviembre. Cir Cir 2006;74:3-9.
26. González-Urquidi O, De la Fuente-Torres M. Incidencia de retinopatía del prematuro en el Hospital Manuel Gea González Rev Mex oftalmol 2004;79:1-4.
27. Zin A, De la Fuente-Torres M, Gilbert C, Quinn G, Sala A. Guías oftalmológicas y neonatales para el examen de detección y tratamiento de retinopatía del prematuro en países de Latinoamérica (octubre 2007).
28. The Royal College of ophthalmologists, British Association of perinatal medicine. Retinopathy of prematurity: do former guidelines for screening and treatment the report of a joint working party. 1995. Early Hum Dev 1996;46:239-258.
29. Schaly_Delfos N.E, Zijlromans B.L, Whittebol-Post D, Tan K.E, Cats B.P. Screening for retinopathy of prematurity: do former guidelines still apply? J Pediatric Ophtlam Strabismus 1996;33:35-38.
30. Fledelius H.C, Rosenberg T. Retinopathy of prematurity. Where to set screening limits? Recommendations based on two Danish surveys. Acta Paediatr Scand 1990;79:906-910
31. Holstrom G, el Alzazi M, Jacobson L, Sachs D, Suie J, Lennerstrand G. Epidemiology of retinopathy of prematurity in the Stocklom area of Sweden. Acta ophthalmol Suppl 1993;210:44-47.
32. Canadian Association of pediatric Ophthalmologists Ad Hoc Committee on standard of screening examination for retinopathy of prematurity. Can J Ophtalmol 2000;35:251-252.
33. Barrera-Reyes R, Ruiz Macías H, Segura-Cervantes E. Neurodesarrollo al año de edad en recién nacidos pretérmino con antecedente de corioamnioitis materna. Ginel Obstet Mex 2011;79(1):31-37.
34. Ikeda N, Hayasaka S, Yano H, Matsumoto M, Imamura H. Retinopathy of prematurity in Tomaya área of Japan. Ann Ophthalmol.2001;33: 303-308.




collocata. Una. dalla trasformata fun. heronigi 704.
essendo delmo. essa gitta dalla coraheronego ago
na neso di bussola heralamita enolmego gitta dalla



Dia. fatto. una. simile. di...
essa. composta di...
collocata. Una. dalla trasformata fun. heronigi 704.
essendo delmo. essa gitta dalla coraheronego ago
na neso di bussola heralamita enolmego gitta dalla
nome essa tale strumento enolmego gitta dalla
nito etale strumento herapagniera enolmego
elle mo sopra stana papi d

Revista Mexicana de Neurociencia, 2016; 17(3): 17-25
www.rev mex neuroci.com

Diseño por:



**Design
Cortex**
designcortex.mx