

XXXVI Reunión Anual de la Academia Mexicana de Neurología

Cancún, Q.R.

Del 5 al 10 de noviembre, 2012.

Resúmenes de Trabajos Libres en Póster

Revista Mexicana de Neurociencia

Septiembre-Octubre, 2012; 13(5): 299-341

ESTADO EPILÉPTICO NO CONVULSIVO: FACTORES DE RIESGO Y PRONÓSTICO EN UNA COHORTE MEXICANA

MOLINA DE DIOS GUILLERMO ANTONIO, MADRIGAL SALAS ROSA GABRIELA,* CHIQUETE ANAYA ERWIN, VENZOR CASTELLANOS JUAN PABLO, MATHIEU BETANCOURT ROSALVA, CANTÚ BRITO CARLOS

OBJETIVO: Describir los factores de riesgo asociados con el estado epiléptico no convulsivo (EENC) y con su mortalidad a corto plazo.

METODOLOGÍA: Éste es un estudio descriptivo y retrolectivo, sobre 22 pacientes 15 (68.2% mujeres, n = 15) con EENC, definido aquí como un estado prolongado de alteración de la conciencia, con actividad paroxística continua o descargas epileptiformes en el electroencefalograma (EEG), en ausencia de sacudidas motoras mayores.

RESULTADOS: La edad promedio fue de 46 años (rango: 18 a 97 años). En nueve (40.9%) casos existía el antecedente de epilepsia, y en siete (31.8%) alteraciones psiquiátricas o cognitivas previas. Las variantes clínicas más comunes del EENC fueron parcial complejo discontinuo (n = 10, 45.5%) y parcial simple (n = 7, 31.8%). Las causas más comunes del EENC fueron trauma craneo-encefálico (n = 4, 18.2%), neuroinfección (n = 4, 18.2%), metabólico (n = 4, 18.2%) e infarto cerebral n = 3, 13.6%). La actividad más frecuente en el EEG fue de localización generalizada (n = 6, 27.3%), temporal (n = 6, 27.3%) y frontal (n = 5, 22.7%); principalmente puntas aisladas, punta-onda lenta y ondas agudas en oposición de fase. La tasa de mortalidad fue de 31.8% (n = 7, sobrevivió promedio: 13.7 días). En el análisis univariado, los factores significativamente asociados a mortalidad fueron el estado de coma (p = 0.001), edad > 60 años (p = 0.02), neuroimagen que demostrara infarto cerebral (p = 0.04), y neuroinfección (p = 0.04). La duración promedio del EENC (63.6% con duración > 24 h) fue mayor entre los decesos que en sobrevivientes, sin alcanzar diferencia significativa (10.7 ± 11.4 vs. 3.7 ± 5.2 días, p = 0.05).

CONCLUSIONES: El EENC implica una alta mortalidad, que afecta principalmente a pacientes de edad avanzada y con lesiones focales del SNC. Es posible que la duración del EENC se asocie a un retraso en el diagnóstico y/o tratamiento inadecuado.

PERFIL NEUROPSICOLÓGICO EN PACIENTES CON EPILEPSIA MIOCLÓNICA JUVENIL Y SU RELACIÓN CON EL ELECTROENCEFALOGRAMA

MORALES MARTÍNEZ DANIELA, MARTÍNEZ JUAREZ IRIS ENRIQUETA, RODRÍGUEZ AGUDELO YANETH, ESPINOSA LÓPEZ MARIANA, JAIMES BAUTISTA AMANDA, FERNÁNDEZ GONZÁLEZ-ARAGÓN MARÍA DEL CARMEN, ALONSO VILATELA MA. ELISA, OCHOA ADRIANA, PRADO-JARA AURELIO

INTRODUCCIÓN: La epilepsia mioclónica juvenil (EMJ) es uno de los tipos más comunes de epilepsia y está clasificada dentro de las epilepsias generalizadas idiopáticas. El tipo de crisis epiléptica predominante son las mioclonías, acompañada de otro tipo de crisis. Aunque la exploración neurológica es normal, se han descrito alteraciones de la personalidad, psiquiátricas y cognitivas.

OBJETIVO: Establecer si existe una relación entre el desempeño en las pruebas neuropsicológicas de los pacientes con EMJ y los hallazgos en el EEG.

MATERIAL Y MÉTODOS: Estudio observacional, transversal, descriptivo. Se identificaron pacientes con diagnóstico de EMJ en monoterapia con VPA que atendieron la consulta del INNN. Se realizó un EEG y dentro de la primera hora posterior a la realización de EEG se aplicó una evaluación neuropsicológica de funciones frías y calidas.

RESULTADOS: Se analizaron 20 pacientes, 12 mujeres y ocho hombres. La edad media de los pacientes fue de 24.7 años y su escolaridad media de 12.5 años. El EEG realizado durante el estudio fue normal en 75% de los pacientes, mientras que 10% presentaron un EEG anormal típico y 15% uno anormal atípico. La evaluación de las funciones ejecutivas frías mostró anomalías que fluctúan entre 5 y 20% de acuerdo con la prueba aplicada, mientras que el porcentaje de alteración de las calidas va de 5 a 10%. No se encontraron diferencias significativas en los puntajes de las pruebas entre los que tienen un EEG normal y los que presentan un EEG anormal. Se analizó también la relación entre los puntajes de las pruebas y otras variables clínicas, no encontrando ningún dato estadísticamente significativo.

CONCLUSIÓN: La presencia de un EEG anormal no afecta el desempeño en las pruebas neuropsicológicas en pacientes con EMJ al compararlos con pacientes con EEG normal. El resultado anormal de las pruebas tampoco estuvo asociado a otras variables estudiadas.

RELACIÓN ENTRE LA DISOCIACIÓN ALBÚMINO-CITOLÓGICA EN LÍQUIDOCEFALORRAQUÍDEO Y LAS VARIANTES ELECTROFISIOLÓGICAS EN LOS PACIENTES CON SÍNDROME DE GUILLAIN-BARRÉ

HERNÁNDEZ MARTÍNEZ ALEJANDRO,* OSNAYA RUBIO ANA LILIA,** CALDERÓN VALLEJO ALEJANDRA,** SOTO CABRERA ELIZABETH**

* MÉDICO RESIDENTE DE 4º AÑO DE LA ESPECIALIDAD EN NEUROLOGÍA. INSTITUTO MEXICANO DEL SEGURO SOCIAL. HOSPITAL DE ESPECIALIDADES "BERNARDO SEPÚLVEDA" CMN SIGLO XXI. ** MÉDICO ADSCRITO AL SERVICIO DE NEUROLOGÍA. INSTITUTO MEXICANO DEL SEGURO SOCIAL. HOSPITAL DE ESPECIALIDADES "BERNARDO SEPÚLVEDA" CMN SIGLO XXI.

INTRODUCCIÓN: El SGB es una polirradiculoneuropatía aguda, autoinmune, con presentación más usual como parálisis flácida, arrefléctica. La PL revela hiperproteinorraquia con celularidad normal, en 80 a 90% una semana después del comienzo de los síntomas. El 85% son compatibles con variante AIDP.

OBJETIVOS: Determinar si existe relación entre el grado de proteinorraquia y las variantes electrofisiológicas en los pacientes con SGB.

MATERIAL Y MÉTODOS: Serie de casos, retrospectiva, analítica y observacional en pacientes del MN Siglo XXI con diagnóstico de SGB Enero 2003 a Diciembre 2010.

RESULTADOS: Se incluyeron 64 pacientes, 40 fueron hombres (62.5%) y 24 mujeres (37.5%). La mediana de proteínas en LCR fue de 80.5 mg/dL y el promedio fue de 135.7 mg/dL. El grado de severidad más frecuente, medido por la escala de Hughes fue 4 (66.6%) seguido por el grado 5 (25%). La variante electrofisiológica más frecuente fue AMAN (59.4%), seguida del AIDP (25%) y AMSAN (15.6%). Los pacientes con la variante AIDP presentaron mayores niveles de proteínas que los pacientes con la variante AMAN (187.2 ± 50.7 vs. 91.4 ± 14.3 p = 0.018 para proteínas). Se encontraron diferencias entre la escala de Hughes y los tres grupos de variantes electrofisiológicas del SGB (p = 0.045). Los pacientes con AIDP presentaron menor nivel de escala de Hughes que los pacientes con AMAN.

DISCUSIÓN Y CONCLUSIONES: Los hombres fueron afectados 1.6 veces más que las mujeres. Variante AMAN fue reportada como la más común. Se encontraron diferencias significativas en la proteinorraquia de la variante AIDP. Asimismo, la variante AMAN se relacionó con mayor puntuación en la escala de Hughes debido al daño axonal y por lo tanto peor pronóstico.

ENFERMEDAD DE CREUTZFELDT-JAKOB ESPORADICA PROBABLE: REPORTE DE UN CASO Y REVISIÓN DE LA LITERATURA.

CABRERA N,* ALANÍS I*

CENTRO MÉDICO NACIONAL DE OCCIDENTE IMSS. HOSPITAL DE ESPECIALIDADES

Femenino de 57 años sin comórbidos con cuadro caracterizado por depresión progresiva, mareo, astenia, adinamia. Un mes posterior: cambios conductuales, alucinaciones visuales, diplopía intermitente, temblor de intención grueso, inicialmente en brazo izquierdo, posteriormente generalizado, con movimientos involuntarios de tipo clónico de predominio torácico. Al tercer mes: marcha inestable que lleva a la postración, afeción de la memoria reciente, desorientación temporo-espacial, inatención y exacerbación de síntomas psiquiátricos previos. Exploración neurológica: minimal 18 puntos, agudeza visual 20/400 bilateral, limitación a la supravisión, nistagmo horizontal a la izquierda, sacadas hipométricas; fuerza 5/5, rigidez, mioclonías generalizadas, temblor postural y de intención, hiperreflexia, hiperplexia, síndrome pancerebeloso, marcha atáxica, abasia y astasia. Citoquímico de LCR, TAC simple y contrastada de cráneo normales. IRM de encéfalo secuencias T1, T2 y gadolinio normales; FLAIR y DWI: hiperintensidad cortical en lóbulos frontal y temporal, en cabeza del núcleo caudado y putamen. EEG inicial con actividad theta generalizada e inversión del gradiente anteroposterior. EEG tres semanas después: Actividad basal delta, desorganizada, con ondas bifásicas de predominio frontal y occipital. Se trató con ceftriaxona, vancomicina, aciclovir; valproato de magnesio y benzodiacepinas con respuesta parcial de las mioclonías. Evolución: progresiva con deterioro del estado de alerta, posturas distónicas en hiperextensión del hemisferio izquierdo, exacerbación de mioclonías con cualquier estímulo, finalmente en coma. Falleció cinco meses posteriores al inicio de la sintomatología. Es un caso ilustrativo, que inició con síntomas depresivos refractarios a tratamiento y cambios conductuales sutiles en una mujer previamente sana, cuyo diagnóstico se retrasó hasta la etapa final de la enfermedad; este caso enfatiza la importancia y necesidad de una adecuada identificación semiológica y un estudio sistemático que permita un diagnóstico temprano, ahorro de recursos, acortar la estancia hospitalaria, identificar enfermedades tratables y principalmente de ofrecer medidas paliativas y una mejor calidad de vida para el paciente.

INFARTOS CEREBRALES SECUNDARIOS A VASCULITIS POR TUBERCULOSIS

SANIGER ALBA MARÍA DEL MAR, GONZALEZ DUARTE ALEJANDRA

INTRODUCCIÓN: La vasculitis cerebral es una complicación de la meningitis tuberculosa y corresponde a una inflamación de los vasos sanguíneos. Los infartos cerebrales secundarios a ésta ocurren hasta en 41%.

OBJETIVO: Determinar las características epidemiológicas, clínicas, los métodos diagnósticos y el desenlace de los pacientes con vasculitis cerebral por tuberculosis vistos en nuestro instituto.

METODOLOGÍA: Se revisaron expedientes con diagnóstico de meningitis tuberculosa entre el 2004 y 2012 y se seleccionaron aquellos pacientes con evidencia radiológica de vasculitis cerebral. **RESULTADOS:** Se encontraron seis pacientes, cuatro hombres, dos mujeres. El diagnóstico de tuberculosis fue realizado mediante cultivo en todos ellos. La mediana de edad al diagnóstico fue de 36.5 años. Todos los pacientes eran previamente sanos excepto uno con diagnóstico de VIH/SIDA (CD4 69). La mediana de tiempo con síntomas previos al tratamiento antituberculoso fue de 16 días. La mediana de tiempo entre el inicio del tratamiento antifímico y los eventos clínicos de vasculitis fue de 15.5 días. La vasculitis fue diagnosticada mediante angiografía magnética en todos los pacientes. A algunos se les realizó Doppler y angiografía. Los síntomas asociados a los infartos fueron: crisis convulsivas (n = 4), deterioro del estado de alerta (n = 3), focalización (n = 4). Los territorios vasculares más afectados fueron ambas arterias cerebrales medias en sus porciones M1 y M2 y las arterias tálamo perforantes. El manejo en estos casos incluyó un ascenso en las dosis de esteroide e incluso bolos de ciclofosfamida en un caso. Un paciente falleció por un infarto maligno (la autopsia que corroboró el diagnóstico) y otro se perdió durante el seguimiento. El resto de los pacientes está vivo con secuelas importantes (deterioro cognitivo, disfasia, paresia y alteraciones en la marcha).

CONCLUSIONES: La vasculitis por meningitis tuberculosa se acompaña de una alta moribimortalidad. Se presenta generalmente en pacientes jóvenes no inmunocomprometidos y después del inicio del tratamiento antituberculoso.

FRECUENCIA DE PRESCRIPCIÓN DE TRATAMIENTO DE REEMPLAZO DOPAMINÉRGICO EN ENFERMEDAD DE PARKINSON

RODRÍGUEZ-VIOLANTE MAYELA, LÓPEZ-RUIZ MINERVA, ESTRADA-BELLMANN INGRID, ZUÑIGA-RAMÍREZ CARLOS, MATHIEU ROSALVA, CERVANTES-ARRIAGA AMIN

INTRODUCCIÓN: La enfermedad de Parkinson (EP) requiere tratamiento sintomático mediante el uso de diversos medicamentos. Dadas las características inherentes de la EP no existe un protocolo estandarizado para el uso de los antiparkinsonícos. Los patrones de uso no han sido evaluados en población mexicana.

OBJETIVO: Determinar la frecuencia de prescripción de los distintos antiparkinsonícos en pacientes con EP a través de la información contenida en el Registro Mexicano de Enfermedad de Parkinson (REMEPARK).

SUJETOS Y MÉTODO: Se incluyó la información del tratamiento de reemplazo dopaminérgico de un total de 941 sujetos pertenecientes a cinco centros hospitalarios de referencia. Se registró el uso de levodopa, inhibidor de la monoaminoxidasa (MAO), inhibidor de la Cateco-O-metil transferasa (COMT), agonistas dopaminérgicos, biperideno y amantadina. Se realizó una regresión logística para determinar los predictores clínicos del uso de cada uno de los medicamentos.

RESULTADOS: De la totalidad de los pacientes sólo 49.7% se encontraba en monoterapia. El 77.7% de los pacientes recibían alguna preparación con levodopa; 53.6% recibía un agonista dopaminérgico. El 20.6% estaba en tratamiento con un inhibidor de la MAO y sólo 7.6% un inhibidor de la COMT. El biperideno fue indicado en 21.7% y la amantadina en 18.6%. El principal determinante para recibir tratamiento con levodopa fue la edad de inicio y el estadio de HY.

CONCLUSIONES: El uso de levodopa es comparable a los reportes de otros países. Por otra parte el uso de agonistas dopaminérgicos es discretamente menor. El uso de anticolinérgicos es prácticamente el triple de lo publicado en otros estudios.

¿ESTAMOS UTILIZANDO FÁRMACOS ANTIÉPILEPTICOS DE MANERA RACIONAL EN EL EMBARAZO? ESTUDIO RETROSPECTIVO EN EL CENTRO MÉDICO LA RAZA

MALDONADO CARMONA JUAN, ROMERO OCAMPO LILIANA

El 0.3 a 0.7% de embarazos corresponden a mujeres con epilepsia. El registro internacional de fármacos antiépilepticos y embarazo (EURAP) mostró que el riesgo de malformaciones congénitas se debe al tipo de fármaco antiépileptico (FAE) y a la dosis empleada. La literatura reporta que el menor riesgo de malformaciones es con LTG en 2.0%, PHT 2.4%, CBZ 2.9% y mayor riesgo para VPA 5.5%.

OBJETIVO: Valorar si la frecuencia de prescripción de FAEs en mujeres embarazadas es la recomendada para la disminución de malformaciones congénitas.

MATERIAL Y MÉTODO: Se describen retrospectivamente 68 mujeres hospitalizadas que interconsultan por crisis epilépticas en lapso de seis meses (diciembre-2011 a junio-2012) y concentradas en el programa estadístico SPSS versión 19.

RESULTADOS: Edad promedio 26.8 años, 14 con crisis epilépticas agudas, 54 con epilepsia conocida, etiología criptogénica 30 (44.1%), traumatismo craneal 12 (17.2%), infarto cerebral tres (4.4%), neurocisticercosis tres (4.4%), lupus dos (2.9%), idiopática cuatro (5.8%). Crisis focales 51 (75%), status epilepticus uno (1.4%). Descontrol de crisis 83%. En monoterapia (66.1%), PHT (26.4%), CBZ (20.5%), VPA (16.1%), LTG (2.9%), la combinación más utilizada VPA con otro fármaco (22%), 52% suspendieron la medicación.

CONCLUSIÓN: En este estudio observamos que existe gran empleo de VPA sólo o combinado y poco o casi nada de uso de LTG; esto sugiere realizar mayor énfasis en la educación y cuidado al iniciar los FAEs de mujeres en edad reproductiva.

CARACTERÍSTICAS DEMOGRÁFICAS Y CLÍNICAS DEL REGISTRO NEUROVASCULAR DEL HOSPITAL UNIVERSITARIO: 400 PACIENTES

Huerta-Esquivel LL,* Gutiérrez-Herrera MA,* Muruet W,* Herrera AL,* Soto-García AJ,* Carrasco-Alcantara D,* Arciniega-Martínez GG,* Villarreal-Velasquez HJ,* Góngora-Rivera F en representación del GCN-HU**

* Departamento de Neurología del Hospital Universitario "Dr. José Eleuterio González" de la Universidad Autónoma de Nuevo León, México. **Grupo de Colaboración Neurovascular del Hospital Universitario (GCN-HU).

INTRODUCCIÓN: La enfermedad vascular cerebral (EVC) es la segunda causa de muerte y la principal causa de invalidez en el mundo.

OBJETIVO: Determinar las características epidemiológicas y la evolución hospitalaria de los pacientes con infarto cerebral de agosto del 2008 a julio del 2012.

PACIENTES Y MÉTODOS: Estudio de cohorte de pacientes hospitalizados en el Servicio de Neurología del Hospital Universitario "Dr. José Eleuterio González" en Monterrey, México, con EVC de tipo isquémico, usando una base de datos estructurada para registro y calidad con variables demográficas, clínicas y aplicación de escalas. Se realizó un análisis descriptivo utilizando el programa estadístico SPSS versión 19.

RESULTADOS: Se incluyeron 400 pacientes de 18 a 96 años edad (64.30 ± 14.259), 53.1% fueron hombres. El antecedente más encontrado, hipertensión arterial sistémica con 56.9%. El NIHSS de ingreso fue: 0-4: 29%; 5-12:41%; > 12: 30%. En 89.4% se realizó RMN al ingreso, y 65% Doppler carotídeo. Se documentó etiología por TOAST en 95.7%; siendo la aterosclerosis de grandes arterias la principal causa (41.2%), con 24.7% de etiología indeterminada. El territorio superficial de la arteria cerebral media resultó el más afectado (33.3%). El 18% de los pacientes ingresaron en menos de 3 horas, sin embargo, sólo 3.5% recibió trombolisis; el internamiento promedio fue siete días. Al egreso tuvieron un Rankin ≤ 2 : 43%, y NIHSS 0-4: 46%, 5-12:34% y > 12: 20% ($p < 0.05$); con índice Barthel de 100 en 17%. Los medicamentos más documentados para prevención secundaria fueron: aspirina (91.2%), hipolipemiantes (81.7%), antihipertensivos (71.7%) y antidiabéticos (43.0%). El 58% tuvo Rankin ≤ 2 pts a tres meses.

CONCLUSIÓN: Nuestra población es similar a la descrita; el manejo hospitalario cumplió satisfactoriamente con estándares de calidad. Actualmente desarrollamos nuevas estrategias para mejorar la calidad de la atención e incrementar el beneficio trombolítico.

ENCEFALOPATÍA POSTERIOR REVERSIBLE. PRESENTACIÓN DE 11 CASOS Y REVISIÓN DE LA LITERATURA

GARCÍA-VALADEZ, RANGEL-GUERRA RICARDO, MURUET WALTER, VILLARREAL HÉCTOR J, GÓNGORA-RIVERA FERNANDO

INTRODUCCIÓN: En los últimos años se ha difundido ampliamente el síndrome de encefalopatía posterior reversible (EPR) como una entidad clínico-imagenológica en la que existe edema cerebral reversible debida a disfunción de la barrera hematoencefálica cerebrovascular, como base fisiopatológica de este síndrome. El propósito de este trabajo es presentar nuestra experiencia con 11 casos de EPR, enfatizando las diferentes causas que lo producen y la importancia del diagnóstico temprano para el manejo mas apropiado.

MATERIAL Y MÉTODOS: Durante el periodo comprendido de 2007-2012 se recolectaron 11 casos con el diagnóstico encefalopatía posterior reversible (EPR) en el Hospital Universitario "José Eleuterio González" de Monterrey, Nuevo León.

RESULTADO: Identificamos 11 pacientes con síndrome de EPR. La edad promedio fue de 24 años (15 a 48), con una predilección de 81% para el sexo femenino proveniente del Servicio de Gineco-obstetricia. El 63% durante el embarazo, y 90% tenían hipertensión arterial como posible desencadenante; la presentación clínica mas común fue crisis convulsiva (81%), cefalea (63%) y alteraciones visuales (63%); La resonancia magnética presentó afectación de la región occipital en 72%; El tratamiento inicial en 54% fue sulfato de magnesio, y para el control de las crisis convulsivas se empleó fenitoina intravenosa en 81% de los casos.

CONCLUSIONES: El síndrome de leucoencefalopatía posterior reversible, es un síndrome neurológico definido por características clínicas y radiológicas, con un cuadro clínico

caracterizado por crisis convulsivas, cefalea y alteraciones visuales, ocurriendo principalmente en el contexto de la hipertensión arterial, preeclampsia o eclampsia, sin embargo, otras situaciones clínicas se describen, recomendamos el control del factor desencadenante, así como el manejo sintomático de sus principales manifestaciones clínicas.

CARCINOMATOSIS MENÍNGEA COMO PRIMERA MANIFESTACIÓN DE ADENOCARCINOMA GÁSTRICO EN PACIENTE JOVEN

ORTIZ SAUCEDO IS,* BOUCHAN RIVERA E,* COLÍN LUNA JI,* FERNÁNDEZ VERA JA,* GONZÁLEZ MUÑOZ MA,* MARTÍNEZ MATA J*

*HOSPITAL JUAREZ DE MÉXICO, SERVICIO DE NEUROLOGÍA.

ANTECEDENTES: La carcinomatosis meningea (CM) es una entidad rara e infrecuente, en ascenso por mayor longevidad en este tipo de pacientes, presentandose como manifestación inicial en aproximadamente 2-10% de los casos. La CM a partir de cancer gástrico es una patología letal. En ausencia de tratamiento se produce un deterioro neurológico progresivo con una supervivencia corta.

CASO CLÍNICO: Femenino 24 años residente del DF, tía materna finada por Ca de estómago. Dos meses con pérdida 8 kg de peso. Presenta crisis epilépticas parciales motoras secundariamente generalizadas y ataxia, disartria escandida, adiadococinesia bilateral de dos días. Exploración física al ingreso sin otros hallazgos. Manejo inicial empírico con antivirales sin mejoría. Evolución tórpida con paresia de VI nervio craneal izquierdo, cefalea holocraneana, desarrollando estatus epiléptico, hipertensión intracraneal y datos de muerte cerebral el día 12 de estancia.

ESTUDIOS: BH con linfopenia y trombocitopenia leve, DHL elevada, Ca125 elevado; punción lumbar presión de apertura 56 cm H₂O, hipoglucorraquia severa, pleocitosis mononuclear, histopatológico de LCR con células de inflamación crónica. Cultivos y PCR para tuberculosis negativos. RMN engrosamiento de meninges generalizada. Anticuerpos anti-Yo, anti-Hu, anti-Ri, anti-Tr negativos. US pélvico: tumoración en ovario izquierdo. Anatomopatología: Infiltración de ovario por adeocarcinoma gástrico.

CONCLUSIONES: Debido al involucro de leptomeninges la CM cuenta con una presentación variable con síntomas de irritación meningea, confusión, crisis convulsivas, parálisis de nervios craneales y cefalea lo cual hace difícil diagnóstico. Hay pocos estudios para un diagnóstico precoz y oportuno. Pronóstico continua siendo malo con una supervivencia media sin tratamiento de cuatro a seis semanas.

SÍNDROME OPSOCLONUS MIOCLONUS PARAINFECCIOSO EN DOS HERMANAS

ESPIÑOZA LÓPEZ DULCE ANABEL,* OJEDA LÓPEZ CARMEN,* MORALES BRICEÑO HUGO*
* INSTITUTO NACIONAL DE NEUROLOGÍA Y NEUROCIROLOGÍA "MANUEL VELASCO SUÁREZ".

INTRODUCCIÓN: El síndrome de opsoclonus mioclonus (SOM) es un raro trastorno caracterizado por movimientos oculares involuntarios, sacádicos y caóticos en todas las direcciones acompañados de sacudidas mioclónicas del tronco y las extremidades. Otros síntomas incluyen ataxia cerebelosa y temblor postural. El SOM está asociado con múltiples etiologías: paraneoplásicas, parainfecciosas, idiopáticas, entre otras. La patogénesis exacta del SOM sigue siendo incierta, sugiriendo la evidencia de mecanismos autoinmunes.

OBJETIVO: Reporte de dos hermanas con presentación simultánea de SOM.

CASO 1: Femenino de 37 años de edad, presenta odinofagia y otalgia; dos días después vértigo, oscilopsia y dificultad para deambular, agregándose sacudidas de las extremidades. Neurológicamente: opsoclonus, ataxia generalizada y mioclonías desencadenadas por estímulos auditivos. LCR: células: nueve, linfocitos: 94%, glucosa: 62 mg/dL, proteínas: 27, tinciones-cultivos negativos.

CASO 2: Femenino de 41 años, presenta faringitis, tres días después con lateropulsión y oscilopsia; por antecedente de hermana es valorada encontrándola con opsoclonus, ataxia de la marcha y mioclonías. LCR: pleocitosis de 125, linfocitos: 95%, glucosa: 53 mg/dL, proteínas: 65; tinciones-cultivos negativos, panel viral para VHS negativo. Sus IRM encéfalo normales, tomografías toracoabdominales y anticuerpos oncoeurales (anti Yo, anti Hu, anti Ri) negativos. Electronistagmografías: nistagmos espontaneo con opsoclonus y sacadas dismétricas.

Tratadas caso 1 con: 3 g metilprednisolona, sin mejoría, recibió inmunoglobulina intravenosa (0.4 g/kg/día) cinco días, mostrando al tercer día mejoría. **CASO 2:** aciclovir 600 mg/dosis y 3 g de metilprednisolona con respuesta inmediata. A 18 meses de seguimiento se encuentran asintomáticas y neurológicamente normales.

COMENTARIO: Se les diagnosticó SOM parainfeccioso con presentación simultánea la cual no está reportada en la literatura, existiendo sólo dos reportes de presentación clínica en hermanos, pudiéndose relacionar a predisposición genética con positividad para HLA-A2 y mutaciones en canales de potasio (gen KCTD7) descritas en una familia con SOM. El diagnóstico y tratamiento temprano con inmunoterapia mejoró el pronóstico en la hermana que sólo recibió esteroides.

MIELITIS HEMORRÁGICA AGUDA ASOCIADA A HERPES SIMPLE TIPO 1. REPORTE DE UN CASO Y REVISIÓN DE LA LITERATURA

GARCÍA ORTEGA YE, GÓMEZ GAITÁNEA, PADILLA DE LA TORRE O
INSTITUTO MEXICANO DEL SEGURO SOCIAL, CENTRO MÉDICO NACIONAL DE OCCIDENTE

INTRODUCCIÓN: La mielitis hemorrágica aguda es una enfermedad poco descrita en personas inmunocompetentes. Se ha asociado a coronavirus, coxsackie, citomegalovirus, Epstein-Barr, herpes simple tipo 1 y 2, hepatitis A, influenza, Estreptococo Betahemolítico, entre otros. La fisiopatología no es completamente conocida pero se asocia al mimetismo molecular de antígenos bacterianos con autoantígenos de la mielina como la proteína básica, proteínas proteolíticas y proteínas de los oligodendrocitos. Se cree que el herpes simple tipo 1 evade al sistema inmune al internalizar el Complejo Mayor de Histocompatibilidad tipo 1 facilitando el ingreso del virus al sistema nervioso central a través de la infección del ganglio trigeminal como primoinfección o reactivación y su propagación a ganglios de la raíz dorsal, se han descrito casos subagudos o crónicos de mielitis.

CASO CLÍNICO: Mujer de 23 años, sin antecedentes de enfermedades de importancia. Inició su padecimiento el día 06/02/2011 súbitamente con dolor pungitivo de moderada intensidad en región interescapular. A los minutos presentó parestesias en las cuatro extremidades, dolor en miembros pélvicos no especificado, náuseas y vómitos de contenido alimentario (cinco ocasiones), malestar general, debilidad de las cuatro extremidades y disnea, por lo que se trasladó a urgencia donde a su ingreso se decidió intubación orotraqueal por insuficiencia respiratoria y se apoyó con ventilación mecánica. A su ingreso a nuestro hospital con APACHE de 32 el día 10/02/2011 se documentó frecuencia cardíaca de 33 por minuto, y se inició apoyo cronotrópico con aminas. Neurológicamente a su ingreso orointubada sin sedación con apertura ocular al estímulo verbal, obedeciendo órdenes sencillas, cuadriparesia flácida, y respuesta plantar extensora bilateral, sin automatismo respiratorio, no meníngeos. Durante su estancia presentó evolución tórpida a pesar de manejo con esteroides a altas dosis ante sospecha de Enfermedad de Marburg, antivirales por sospecha de mielitis hemorrágica y apoyo ventilatorio. Se realizó punción lumbar inicial con Citoquímico de LCR (07/02/2011) con 16 leucocitos, 68% polimorfonucleares, 32% mononucleares, glucosa 104, proteínas 31, cloro 123, aspecto agua de roca, con glucosa venosa 217, se difirió nueva punción lumbar dada la inestabilidad hemodinámica de la paciente por bradicardia e hipotensión, y sangrado activo en múltiples sitios de venopunción asociada a proceso infeccioso. Durante su estancia se realizó perfil reumatológico y viral para VHB, VHC, VIH negativo. TAC de cráneo simple sin lesiones aparente. RMN de unión craneo cervical (08/02/2011) Engrosamiento medular desde bulbo a C7, hiperintensa en T2, ocupando casi la totalidad de la médula espinal en cortes axiales, así como engrosamiento meníngeo anterior. Desarrolló falla orgánica múltiple y falleció el día 25/02/2011. Se realizó autopsia total donde se evidenció lesión extensa cervical secundaria a herpes simple tipo 1 asociada a necrosis hemorrágica.

COMPRESIÓN MEDULAR SECUNDARIA A NEUROBLASTOMA EN MADURACIÓN PARAESPINAL EN UN HOMBRE DE 27 AÑOS. REPORTE DE UN CASO

SÁNCHEZ N,* PADILLA O,** ALANÍS M,*** TAVARES G****
* MÉDICO CIRUJANO Y PARTERO, ** MÉDICO NEURÓLOGO, *** MÉDICO NEURÓLOGO, **** ANATOMOPATÓLOGO

Hombre de 27 años, previamente sano. Cuadro de un año de evolución caracterizado por paraparesia progresiva, parestesias, hipoestesia y calambres en miembros pélvicos. A la exploración neurológica: fuerza de miembro pélvico derecho 3/5 y de miembro pélvico izquierdo 4-/5, clonus bilateral, respuesta plantar extensora bilateral; anestesia derecha e hipoestesia izquierda con nivel L4 y acrocianosis a la sedestación. IRM columna dorsal con gran tumoración retroperitoneal, multilobulada, que realiza con contraste, de 19.6 x 10.5 x 13.7 cm, que desplaza y comprime la vena cava y rodea la aorta penetra al canal medular a través del agujero de conjunción de T11-T12 con compresión a médula espinal. Angio-TAC de abdomen con tumoración retroperitoneal del mediastino inferior, hasta la bifurcación de los vasos ilíacos, que desplaza estructuras vasculares sin comprometer el flujo con invasión de 80-90% del canal medular. Biopsia a cielo abierto con tumor neuroblastico, pobre en estroma schwanniano del tipo neuroblastoma en maduración, con reacción negativa para CD-99. Fue manejado con radioterapia 18 sesiones y seis ciclos de quimioterapia a base de irinotecan y cisplatino con buena respuesta. Resonancia comparativa de control que muestra reducción tumoral del 20% y neurológicamente con mejoría, cobrando la deambulación independiente. Análisis: Tumor cuya estirpe histológica es rara en este grupo etario con una forma de presentación atípica, que ha mostrado mejoría de la función neurológica con el manejo establecido, y modesta reducción del volumen tumoral, existiendo aún alta posibilidad de metastasis.

SÍNDROME PARANEOPLÁSICO CEREBELOSO, REPORTE DE UN CASO Y REVISIÓN DE LA LITERATURA

MATHIEU BETANCOURT ROSALVA, CANTÚ BRITO CARLOS
INSTITUTO NACIONAL DE CIENCIAS MÉDICAS Y NUTRICIÓN "SALVADOR ZUBIRÁN" DEPARTAMENTO: NEUROLOGÍA Y PSIQUIATRÍA

INTRODUCCIÓN: Menos de 1% presenta el clásico síndrome neurológico paraneoplásico. En 30% los síntomas preceden al cáncer que se puede ocultar hasta diez años. Causados por auto-Ac que hacen reacción cruzada para ambos tejidos tumoral y neuronal. Los anticuerpos anti-Yo dirigidos contra el citoplasma de las células de Purkinje, causan degeneración cerebelosa paraneoplásica, y son secundarios a cáncer ginecológico o mama, los anti-Ri manifestados en neoplasias ginecológicas y cáncer pulmonar de células pequeñas, manifestando degeneración cerebelosa paraneoplásica, opsoclonus mioclonus y encefalitis paraneoplásica. En el diagnóstico histopatológico se encuentra degeneración de células Purkinje, e infiltrado con linfocitos en leptomeninges y núcleo dentado.

OBJETIVO: Reporte de UN caso con síndrome paraneoplásico clásico, la importancia es por su debut con síntomas neurológicos, estudios para encontrar la neoplasia maligna que se oculta debido a la formación de anticuerpos, diagnóstico y tratamiento temprano, ya que implica factor pronóstico determinado por tiempo de evolución del síndrome.

METODOLOGÍA: Se realizaron estudios de escrutinio en paciente femenino de 79 años de edad, antecedente de tabaquismo pasivo durante 40 años, que inició su padecimiento seis meses previos con mareo, lateralización a la derecha, a los tres meses presenta disartria, inatención, síntomas progresivos, pérdida ponderal 15 kg en seis meses, hipertensión seis meses antes, en exploración neurológica lenguaje hipofluente, errores de juicio, síndrome pancerebeloso.

RESULTADOS DE ESTUDIOS: IRM contrastada de cráneo y Rx tórax normales. PET-FDG zonas hipercaptantes en cuadrante supero-externo mama derecha, ganglios axilares ipsilaterales. Anticuerpos séricos anti-Ri y anti-Yo positivos. Se realizó cuadrantectomía y resección 18 ganglios axilares 13+. Reporte histopatológico: carcinoma ductal infiltrante Etapa III-C, Receptores de estrógenos +90%.

CONCLUSIONES: Se trató paraneoplásico con cinco sesiones de plasmaféresis, mejoría parcial. El pronóstico de los síndromes paraneoplásicos que pueden ser irreversibles, dependerá de evolución diagnóstico temprano y tratamiento oportuno.

USO DE RITUXIMAB EN ENFERMEDAD DE DEVIC A DOS AÑOS DE SEGUIMIENTO

RITO Y,* FLORES J,* AGUIRRE L,** SALINAS L,* CORONA T*
* CLÍNICA DE ENFERMEDADES DESMIELINIZANTES, ** LABORATORIO DE NEUROENDOCRINOLOGÍA, INSTITUTO NACIONAL DE NEUROLOGÍA Y NEUROCIRUGÍA.

INTRODUCCIÓN: La enfermedad de Devic (ED) es una afección desmielinizante inflamatoria y autoinmune caracterizada por la afección de nervio óptico y médula de forma recu-

rente, con la presencia de anticuerpos contra acuaporina 4; afecta más a mujeres adultas, condicionándoles incapacidad. Se ha propuesto que los anticuerpos monoclonales (rituximab) son efectivos para evitar la recurrencia.

OBJETIVO: Evaluar la eficacia de Rituximab en pacientes con ED a largo plazo.

MÉTODOS: Estudio longitudinal donde se reclutaron pacientes que cumplieron con los criterios diagnósticos para ED provenientes de la consulta de Enfermedades Desmielinizantes del Instituto Nacional de Neurología y Neurocirugía, del 2007 a 2011. Se determinaron sus características clínicas y demográficas y se les administró Rituximab 1.5 g IV como dosis inicial y posteriormente 500 mg cada seis meses por dos años. Se utilizó la escala de discapacidad y sistemas funcionales (EDSS) y la tasa de recaídas anual (TRA) para medir la efectividad antes y después del tratamiento. Se registraron los efectos adversos durante y después de la infusión. El análisis estadístico se llevó a cabo con el programa SPSS 12.0 con la prueba de Wilcoxon.

RESULTADOS: Total de 13 pacientes, 92% mujeres (n:12); promedio de edad 33.3 años (DE \pm 13.8); el tiempo medio de seguimiento después de terminado el tratamiento fue de 12 a 24 meses. La TRA media pre tratamiento (PreTx) fue de 1.0 (\pm 0.8) y postratamiento (PostTx) fue de 0.1 (\pm 0.3; $p < 0.05$). El EDSS promedio PreTx fue de 5 (\pm 3.3) y PostTx 2 (\pm 3.3; $p < 0.05$). Se identificó eritema en tres pacientes durante la administración. Una paciente abandonó el tratamiento por embarazo, sin alteraciones en el recién nacido. Ningún paciente suspendió el tratamiento por efectos adversos.

CONCLUSIONES: El uso de Rituximab en pacientes con ED recurrente es efectivo al reducir la discapacidad y el número de recaídas.

EFFECTIVIDAD DEL TRATAMIENTO CON ACETATO DE GLATIRAMER EN PACIENTES CON ESCLEROSIS MÚLTIPLE RECURRENTE REMITENTE EN EL HOSPITAL DE ESPECIALIDADES DEL CMN LA RAZA

MENDOZA RUIZ FJD, MOLINA CARRIÓN LE

INTRODUCCIÓN: La esclerosis múltiple (EM) es una enfermedad desmielinizante del SNC. Una variedad es la recurrente-remitente (EMRR). El acetato de glatiramer (AG), polímero promotor de remielinización, ha demostrado ser útil disminuyendo el número de lesiones en la resonancia magnética (IRM), la tasa de recaídas y el nivel de discapacidad.

OBJETIVO: Determinar la efectividad del tratamiento con AG en pacientes con EMRR del Hospital de Especialidades (HE) del CMN "La Raza".

MATERIAL Y MÉTODOS: Estudio observacional, retrospectivo, longitudinal, analítico. Revisión de expedientes clínicos. Pacientes con EMRR, Servicio de Neurología, HE CMN "La Raza" en tratamiento con AG, de octubre de 2005 a octubre de 2010. Determinamos la efectividad conforme la tasa anual de recaídas (TAR), número de lesiones por IRM y puntuación en la Escala Ampliada del Grado de Discapacidad (EDSS). Análisis Estadístico: Análisis inferencial con χ^2 y T de Student. SPSS 15.

RESULTADOS: 54 pacientes, 43 mujeres y 11 hombres. Edad media 32.5 años. Evolución media 5.5 años. Tiempo medio de terapia 1.25 años. Fase pretratamiento: EDSS media 3.0. TAR promedio 2.16. IRM con > 25 lesiones hiperintensas en promedio, por lo menos una captando contraste. Fase post-tratamiento: EDSS media 1.0 ($p = 0.000$). TAR promedio 0.55 ($p = 0.00033$). IRM, con reducción del número de lesiones en 11 pacientes (20.4%), sin cambios en 16 (29.6%) e incremento en 27 (50%). Respecto a aquellas captantes de contraste, disminuyeron en 29 pacientes (53.7%), 18 (33.3%) no cambiaron y siete (13%) incrementaron ($p = 0.0022$). El promedio de éstas también se redujo ($p = 0.001$).

CONCLUSIONES: El tratamiento con AG resultó efectivo para disminuir la TAR y el puntaje de la EDSS. El número de lesiones captantes de contraste en la IRM también disminuyeron, no así el número total. Se requieren estudios adicionales para confirmar los resultados y determinar factores que influyan la respuesta.

PREVALENCIA DE EVC EN EL HOSPITAL SAN JOSÉ TEC DE MONTERREY

CANTÚ-MARTÍNEZ LEONEL, SALINAS-LEZAMA ERIKA, MORA-VILLALVAZO JESÚS R, MARTÍNEZ HÉCTOR R

INTRODUCCIÓN: El Evento Vascular Cerebral (EVC) es principal causa de invalidez y tercera de muerte. Se ha observado que generalmente existe retraso en la búsqueda

de atención médica posterior a EVC por falta de reconocimiento de síntomas iniciales. El objetivo del presente es reportar la incidencia de EVC en un hospital privado de Monterrey, identificando diferentes variables.

METODOLOGÍA: Revisión de expedientes de pacientes con EVC en el periodo de mayo 2011 a mayo 2012. Se recabaron variables: Género, edad, comorbilidades, tipo de EVC, forma en que el paciente llegó a recibir atención hospitalaria desde el punto de inicio de sintomatología, aviso previo por ambulancia a hospital de estado del paciente, tiempo entre el inicio de sintomatología relacionada a EVC y llegada a hospital, puntaje de NIHSS al ingreso, uso de r-tpa, y en caso determinado, tiempo en inicio de terapia tromboítica en hospital.

RESULTADOS: Se revisaron 61 expedientes correspondientes a diagnóstico EVC, de los nueve pacientes no se consideraron para análisis debido a diferente diagnóstico. De los 52 restantes se obtuvo: 30 pacientes de género masculino (57.69%), media de edad 67 años (rango 33-87), 34 pacientes (65.38%) tipo isquémico, 8 pacientes (15.38%) tipo hemorrágico, diez pacientes (19.23%) con AIT. Diecinueve pacientes (36.53%) fueron trasladados en ambulancia desde el lugar de evento, 29 pacientes (55.76%) por medios propios. En relación con el tiempo de llegada a atención hospitalaria desde el inicio de síntomas: 17 pacientes (32.69) llegaron en ventana de 4.5 h, de éstos, sólo cuatro (23.52%) fueron trombolizados con éxito, el resto no reunía criterios de inclusión para trombolisis.

CONCLUSIÓN: La etiología del EVC es similar a lo reportado en la literatura. La prevalencia de trombólisis en nuestro hospital es baja. Esto se debe a bajo nivel de conocimiento de síntomas asociados a EVC por parte de pacientes y familiares.

CEFALEA POR FÍSTULA DE LCR DE PRESENTACIÓN TARDÍA POSTERIOR A CIRUGÍA DE COLUMNA LUMBAR

CANTÚ-MARTÍNEZ LEONEL, SALINAS-LEZAMA ERIKA, MORA-VILLALVAZO JESÚS R, MARTÍNEZ HÉCTOR R

INTRODUCCIÓN: La cefalea por hipotensión de LCR se presenta en menos del 1% de los casos de Punción Lumbar o Raquianestesia. Esta entidad es aun menos frecuente después de cirugía de columna cervical y raramente en cirugía de columna lumbar. La cefalea ocurre a cambios de posición, sobre todo al pararse y mejora con la posición supina. Se describe una paciente migrañosa que presentó cefalea severa secundaria a fuga de LCR un mes después de una exitosa cirugía de columna lumbar.

CASO CLÍNICO: Femenino de 38 años obesa, con historia de migraña además de cirugía por hernia discal L4-L5 efectuada un mes antes de su ingreso, sin complicaciones. Acudió por dolor cervical severo y cefalea de cinco días de evolución. La cefalea era intensa, opresiva, 10/10 en escala visual análoga. Sin náusea, vómito, fotofobia, fonofobia o aura. El dolor era intenso en la posición de sentado o de pie y disminuía con posición supina. No mejoró con analgésicos comunes. El examen neurológico fue normal al igual que la BHC y perfil bioquímico. La Resonancia Magnética Lumbar demostró importante fuga de LCR en tejidos blandos periespinales que ameritaron abordaje quirúrgico para el cierre de la fístula que se consideró secundaria a desgarro de la duramadre por espícula osea.

CONCLUSIÓN: La presencia de cefalea por fístula en columna lumbar es un evento raro que debe sospecharse ante cefalea postural en paciente con cirugía de columna, la IRM claramente demuestra la fuga y define la necesidad de reparación quirúrgica.

DETERMINACIÓN DE ENDOFENOTIPOS EN PRUEBAS NEUROFISIOLÓGICAS PARA EL TRASTORNO POR DÉFICIT DE ATENCIÓN CON HIPERACTIVIDAD (TDAH) EN ESCOLARES DE 4 A 12 AÑOS DE EDAD

BAHENA VARGAS ALEJANDRO,* MÁRQUEZ LARIOS FAUSTO,* FRANCO LIRA MARICELA,*** GEREZ MALO MONTERRAT,* SANTIAGO ÁVILA MARCO AURELIO,** TELLO VALDÉS ARMANDO*
* DEPARTAMENTO DE NEUROFISIOLOGÍA, HOSPITAL ESPAÑOL, ** HOSPITAL CENTRAL MILITAR.

ANTECEDENTES: El TDAH afecta de 3-5% de la población en edad escolar. Se caracteriza por problemas de atención sostenida o inatención, hiperactividad e impulsividad. Tiene una presentación clínica muy heterogénea, por la presencia de comorbilidades, la interacción entre los factores ambientales y genéticos y su expresión diferencial en la población. Los trastornos psiquiátricos tienen una base genética y ambiental, que con-

tribuye a la presentación de anomalías cognitivas, que se observan como un comportamiento anormal, las cuales se presentan como rasgos de vulnerabilidad (endofenotipos) que dan peso al riesgo de desarrollar un trastorno (fenotipo), y son mediadas por procesos cerebrales que pueden ser medidos usando paradigmas experimentales, como es el caso de pruebas neurofisiológicas. El estudio de EEG no es utilizado de forma rutinaria en la evaluación de niños con TDAH, cuando la historia médica personal o familiar es normal; sin embargo, se reporta que uno de cada cuatro niños no epilépticos con TDAH, en los que se realizó EEG en sueño, teniendo desvelo parcial, mostraron descargas epileptiformes subclínicas y en más de la mitad fueron focales, además de una mayor incidencia de anomalías en el EEG, en comparación con sujetos normales (5-30 vs. 3.5%). La P300 es el componente positivo de un potencial relacionado con eventos. Se describe como un potencial endógeno, que depende del procesamiento del estímulo y del nivel de despertar y de atención. La atención permite seleccionar el estímulo diferente del tren de estímulos irrelevantes y la memoria de trabajo tiene la función de mantener el proceso mediante el sostenimiento de las características del estímulo estándar para la comparación del aleatorio. Las alteraciones más comúnmente observadas son la baja amplitud y el incremento de la latencia de la respuesta, que parecen indicar un entrecimiento generalizado de los procesos cognitivos debido a una alteración neuronal que puede asociarse a procesos neurodegenerativos y/o a procesos patológicos. Se encuentra propuesto su uso clínico en el estudio del deterioro cognitivo, como una herramienta útil en el diagnóstico diferencial entre diferentes tipos de demencias y como endofenotipo en el estudio de diferentes trastornos mentales. En sujetos con TDAH se ha observado que la P300 presenta prolongación de la latencia y disminución de la amplitud, respecto a niños sin TDAH y se ha mostrado útil su aplicación para predecir la efectividad del tratamiento con estimulantes, previo a su inicio.

OBJETIVO: Determinar endofenotipos en sujetos en edad escolar con TDAH, mediante el registro de EEG prolongado con privación de sueño y de la medición del potencial cognitivo relacionado con eventos P300.

METODOLOGÍA: Estudio de casos y controles, analítico y observacional. El número de muestra se estimó de acuerdo con las prevalencias reportadas de la presentación de descargas epileptiformes subclínicas en estudios de EEG prolongados y con supresión de sueño en población pediátrica sin problemas de aprendizaje (5.6%) y con trastornos del aprendizaje (30.1%), con un resultado de $n = 10$ sujetos en cada grupo. La muestra se integró por decisión arbitraria, con 17 sujetos con diagnóstico de TDAH y 18 controles. El grupo de casos con TDAH, se conformó por 17 pacientes escolares de cuatro a 12 años, con diagnóstico de TDAH, atendidos en el Hospital Central Militar, que acudieron a la Consulta Externa de Psiquiatría de enero a junio de 2012 por problemas de aprendizaje y conducta. El diagnóstico fue realizado por un médico psiquiatra, de acuerdo con los criterios establecidos en el DSM-IV y los resultados de la escala MINI-KID. Se incluyeron aquellos sin tratamiento farmacológico a su ingreso, sin lesiones estructurales encefálicas en estudio de RMN y sin diagnóstico clínico de epilepsia u otra patología sistémica o trastorno psiquiátrico. En el grupo control se reclutaron 18 sujetos sanos de la misma edad, estudiantes de escuela primaria y habitantes de la Ciudad de México, con aprovechamiento escolar regular. Se aplicó como prueba de tamizaje para el TDAH, el Test de Conners en su versión para padres, incluyendo sólo los que tuvieran un puntaje para niños < 17 puntos y para niñas < 13 puntos (Sin sospecha de TDAH). La prueba de P300 se hizo con los sujetos sin supresión de sueño, sin ayuno y en su estado basal. Se utilizó el paradigma oddball, con estímulos auditivos frecuentes de 1,000 Hz e infrecuentes de 3,000 Hz, con aleatorización de 20% de estímulos infrecuentes a 70 dB de intensidad, binaural con registro en Fpz, Pz, Cz y C4 (sistema internacional 10-20 IFCN), con referencias extracraniales auriculares (A1-A2). El registro de EEG se realizó con supresión de sueño, al despertar a los sujetos, 4 horas antes de la hora habitual. El registro prolongado de EEG tuvo una duración de una hora. El análisis del EEG se reportó como normal o anormal. En los estudios anormales se especificó si existe una alteración generalizada o focal, presencia de grafocientos epileptiformes o paroxismos, ritmo de base no acorde con la edad del paciente, con una pobre organización y desarrollo o bien, que en el sueño, no integren un ritmo adecuado para la edad o presencia de hipersincronía hipnagógica modificada. En la prueba P300 se evaluó la latencia y amplitud del potencial. El valor normal de la latencia se consideró < 335 ms, con referencia al trabajo de Wiemes GR, en un grupo de niños con problemas de lectoescritura.

RESULTADOS Y CONCLUSIONES: Se encontró que el estudio de P300 y el análisis del EEG con supresión de sueño son capaces de identificar sujetos con TDAH en nuestra población y podrían ser de utilidad diagnóstica. En el grupo de casos se encontró un incremento de

la latencia de la P300 ($p < 0.05$) y una mayor prevalencia, hasta en 41.2% de descargas epileptiformes en registros con supresión de sueño, siendo de presentación electrográfica y subclínicas ($p = 0.012$). Estos datos muestran que con el fin de mejorar la utilidad diagnóstica del electroencefalograma, es necesario promover la realización de este estudio de cribado, con supresión de sueño. La medición de la latencia de la P300 mostró ser una variable altamente sensible. Esta variable, mide cuantitativamente la capacidad de procesamiento y discriminación entre dos estímulos, así como la atención sostenida. Se propone un punto de corte de 333.75 ms, para la población estudiada. En conjunto, es posible que estas alteraciones en la onda P300 se muestren como resultado de una menor capacidad de atención y discriminación de estímulos en áreas parietales asociativas, la región prefrontal y en el hemisferio izquierdo, por lo que proponemos esta medición como método cuantitativo y marcador de riesgo o vulnerabilidad de pacientes con TDAH.

HISTOPLASMOSIS EN PACIENTE CON DEFICIENCIA DE SISTEMA DE INF GAMMA

VENZOR-CASTELLANOS JP, SANINGER-ALBA M, CHUIQUETE-ARIAS E, GONZALEZ-DUARTE A, PEDRAZA S, CANTU-BRITO C

Las inmunodeficiencias primarias son un grupo más de 150 desórdenes genéticos. El involucro del sistema nervioso es frecuente y puede ser resultado por distintos mecanismos. Las mutaciones de los receptores de INF gamma dan un defecto de inmunidad nata en donde la inmunidad celular se ve comprometida. En todos estos pacientes son afectados funcionalmente en la regulación de TNF alfa en los macrófagos que causa una deficiencia en la fagocitosis de los microorganismos intracelulares. Esto hace que los pacientes sean susceptibles a infecciones recurrentes por microorganismos intracelulares. Presentamos el caso de un paciente masculino de 18 años, el cual tuvo su primer cuadro de neuroinfección a los cuatro años por tuberculosis necesitando la colocación de válvula de derivación ventrículo peritoneal con diversas disfunciones y recolocación hacia aurícula. Ha cursado con múltiples infecciones recurrentes entre las cuales destacan: osteomielitis, diarrea crónica con salmonelosis, linfadenitis e infección por Tb cutánea. Como complicación de válvula de derivación intraauricular desarrolló síndrome de Wolf-Parkinson White recolocando nuevamente a peritoneo. Se conoce al paciente en nuestro hospital por presentar un cuadro de ascitis de líquido cefalorraquídeo con resolución por medio de paracentesis por radiología de intervención con crecimiento de Histoplasma capsulatum. Por los datos clínicos de infecciones recurrentes se realizaron estudios genéticos para detectar mutaciones en el sistema de IL-12 con INF gamma encontrando fenotípicamente la expresión de INF gamma R1, sin embargo, sus células responden parcialmente ante el estímulo de INF gamma. Durante el estudio genético se encontró una mutación en IL12RB2 correspondiente al dominio intracelular de IL-12RB2. Actualmente el paciente cuenta con diagnóstico de histoplasmosis cerebral en fase crónica y con aplicación de interferón gamma semanal teniendo un adecuado curso clínico.

MANIFESTACIÓN RARA DE NEUROBORRELIOSIS: NEUROPATÍA ÓPTICA BILATERAL Y POLINEUROPATÍA DESMIELINIZANTE, EN UN PACIENTE CON FIEBRE CRÓNICA DE ORIGEN DESCONOCIDO

HERNANDEZ DOMÍNGUEZ J,* CARRERA PINEDA R,** SOTO CABRERA E***
* R2NL, ** JEFE DE SERVICIO NEUROLOGÍA, *** MÉDICO DE BASE DE NEUROLOGÍA, HOSPITAL DE ESPECIALIDADES CENTRO MÉDICO NACIONAL SIGLO XXI.

INTRODUCCIÓN: La enfermedad de Lyme es una enfermedad infecciosa emergente causada por la espiroqueta *Borrelia burgdorferi*. En México se ha identificado el vector *Ixodes* en Baja California, la Península de Yucatán, el Golfo de México y la zona noreste de la República. Presenta varias etapas clínicas, la Enfermedad de Lyme tardía se caracteriza por afectación cutánea, articular, neurológica, cardíaca. Las manifestaciones neurológicas se desarrollan en 15%. La neuritis óptica es una manifestación rara, sólo hay pocos reportes de caso.

OBJETIVO: Presentar un caso de Enfermedad de Lyme, en quien después de un año de evolución con fiebre de origen desconocido, inició con neuropatía óptica y neuropatía periférica.

MATERIAL Y MÉTODOS: Reporte de caso.

RESULTADOS: Masculino de 52 años de edad, trabajador en una mina de azufre, presenta fiebre nocturna diaria, acompañado de tos seca, durante seis meses, multiestudiado, posteriormente la fiebre se presentaba cada tercer día, y se agregaron zonas de hiperpigmentación cutánea en extremidades, pruriginosas y dolor articular, recibió tratamiento antifímico por seis meses, sin mejoría. Un año después de haber iniciado se agregó visión borrosa, escotomas en campos temporales, ardor en palmas y plantas y debilidad de miembros torácicos, así como diparesia facial y disfagia. Durante su hospitalización se obtuvo Western Blot de LCR para *Borrelia burgdorferi* positivo y estudios de neuroconducción con cambios polineuropáticos sensitivo-motora desmielinizante. Recibió tratamiento con ceftriaxona y doxiciclina, con mejoría de la polineuropatía y remisión de la fiebre.

CONCLUSIONES: La presencia de fiebre de origen desconocido de larga evolución, debe hacer sospechar el diagnóstico de Enfermedad de Lyme, al presentarse como neuropatía óptica bilateral, polineuropatía asociada a diparesia facial, hizo sospechar el diagnóstico, aunque se hizo tardío, se logró mejoría con el tratamiento antimicrobiano, con mejoría espectacular, esto hace sospechar el proceso inflamatorio y ausencia de lesión isquémica irreversible.

DETECCIÓN DE DÉFICIT OLFATORIO CON SNIFFIN' STICKS EN PACIENTES MEXICANOS CON ENFERMEDAD DE PARKINSON

MARTÍNEZ-RAMÍREZ DANIEL, *****, RODRÍGUEZ-VIOLANTE MAYELA, *****, CERVANTES-ARRIAGA AMIN, *****, MORALES-BRICEÑO HUGO, *****, BECERRA-GALINDO BRANDO, *****, *LABORATORIO CLÍNICO DE ENFERMEDADES NEURODEGENERATIVAS. ** NEUROLOGÍA CLÍNICA DE TRASTORNOS DEL MOVIMIENTO. *** INSTITUTO NACIONAL DE NEUROLOGÍA Y NEUROCIROLOGÍA "MANUEL VELASCO SUÁREZ"

ANTECEDENTES: La degeneración neuronal y el depósito de alfa-sinucleína ocurren de manera temprana en la enfermedad de Parkinson en el bulbo olfatorio y el núcleo olfatorio anterior. Además, existe evidencia de depósito de alfa-sinucleína en el rinencéfalo límbico. El déficit olfatorio ocurre en más de 90% de los pacientes con enfermedad de Parkinson.

OBJETIVOS: Determinar la utilidad de la prueba Sniffin' Sticks para la detección de déficit olfatorio en pacientes con enfermedad de Parkinson.

MATERIAL Y MÉTODOS: Estudio transversal, descriptivo y analítico de pacientes con diagnóstico de enfermedad de Parkinson. Se incluyeron pacientes consecutivos obtenidos de la consulta de la Clínica de Movimientos Anormales a quienes se les aplicó la prueba Sniffin' Sticks y pacientes controles. Se utilizó estadística descriptiva cuando fue requerido. Para el análisis de variables se utilizó la Chi-cuadrada. Se utilizó el programa SPSS Statistics 19.

RESULTADOS: Se incluyeron un total de 105 casos y 162 controles. La *tabla 1* muestra las características de los pacientes. Los casos obtuvieron un promedio de ocho aciertos en la prueba de Sniffin sticks', detectando con mayor frecuencia el "fish" y menor frecuencia el "liquorice". Los controles obtuvieron un promedio de 11 aciertos, detectando los mismo

olores con mayor y menor frecuencia que los casos. En la *tabla 2* se muestra la comparación de aciertos entre casos y controles. El 57% de los controles en comparación con 90% de los casos presentaron déficit olfatorio, con significancia estadística.

CONCLUSIONES: Los pacientes con enfermedad de Parkinson presentan con mayor frecuencia déficit olfatorio que los controles. Ambos grupos detectan con mayor frecuencia el olor a pescado y con menor frecuencia el olor a regaliz. No hubo diferencia significativa en el olor a frutas ácidas (piña, naranja y limón) y una fruta dulce (manzana).

Tabla 2
Comparación de resultados correctos de Sniffin sticks' entre casos y controles

Sniffin sticks'	Casos %	Controles %	P
1 Orange	52.4	44.7	0.62
2 Leather	37.1	57.6	0.000
3 Cinnamon	37.1	72.0	0.005
4 Peppermint	54.3	84.8	0.000
5 Banana	69.5	93.9	0.000
6 Lemon	53.3	53.0	0.62
7 Liquorice	7.6	20.5	0.000
8 Tupentine	34.3	53.8	0.008
9 Garlic	74.3	90.2	0.002
10 Coffe	53.3	81.1	0.000
11 Apple	26.7	23.5	1.00
12 Cloves	37.1	65.2	0.000
13 Pineapple	49.5	69.7	0.001
14 Rose	39.0	71.2	0.000
15 Anise	39.0	84.8	0.000
16 Fish	77.1	97.0	0.000

REACTIVIDAD VASCULAR CEREBRAL EN PACIENTES CON ENFERMEDAD DE PARKINSON Y DETERIORO COGNITIVO

MATHIEU BETANCOURT ROSALVA, SANDOVAL CARRILLO CECILIA TRINIDAD, GUTIÉRREZ GUTIÉRREZ LIDIA A, VALLE ROJAS DEYANIRA, MOLINA DE DIOS GUILLERMO, MIMENZA ALVARADO ALBERTO, AGUILAR NAVARRO SARA, CANTÚ BRITO CARLOS

INTRODUCCIÓN: El 20 a 80% de los pacientes con enfermedad de Parkinson (EP) desarrollan demencia. La detección temprana de los problemas cognitivos en estos pacientes es fundamental, ya que puede permitir la creación de estrategias cognitivas, que impacten en su mejor calidad de vida.

OBJETIVO: Determinar los cambios en la reactividad vascular cerebral (RVC) en pacientes con deterioro cognitivo y enfermedad de Parkinson.

METODOLOGÍA: Estudio prospectivo, comparativo, longitudinal. Se reclutaron 16 pacientes con diagnóstico de EP idiopático (criterios clínicos de banco de cerebros del Reino Unido), sin diagnóstico previo de deterioro cognitivo. Todos tienen IRM cerebral para descartar otras etiologías. Se obtuvieron datos sociodemográficos, clínicos y factores de riesgo. Para diagnóstico cognitivo se realizó evaluación neuropsicológica. Se realizó Doppler transcraneal, midiendo RVC con inhalación de CO2 al 8% durante un minuto, determinando velocidades de ACM bilateral basales y al minuto. Se calculó velocidad media basal y post-minuto de inhalación de CO2, así como RVC con la fórmula: (Vm basal-Vm al minuto CO2)/Vm basal x100.

RESULTADOS: Se estudiaron 16 sujetos, edad promedio 72.43 años, hombres 62.5%, UPDRS promedio 26.06, HY promedio 2.0. En tratamiento con: levodopa 75%, AD 75%, IMAO 31%. El 37% con hipertensión y 37% con DM. En 50% de pacientes se confirmó diagnóstico de Deterioro Cognitivo Leve, con RVC promedio de 20.22%; cumplió criterios para demencia leve-moderada 18.75%, y RVC promedio de 13.7%. El 31.25% fue cognitivamente normal con RVC promedio de 32.67%. El patrón de deterioro cognitivo: mixto 12.5%, subcortical 56.25%. La reactividad vascular cerebral se encontró alterada (<20%) en 50% de los pacientes.

DISCUSIÓN: Los pacientes con EP cursan con un subdiagnóstico de deterioro cognitivo. La alteración en la reactividad vascular cerebral, corrobora estas alteraciones cognitivas

Tabla 1
Características de los pacientes incluidos en el estudio

	Casos (%) 105	Controles (%) 162
Total		
Sexo (%)		
Masculino	68 (64.8)	95 (58.9)
Femenino	37 (35.2)	67 (41.4)
Edad en años (media, DS)	61 (11)	59 (10)
Años de estudio (media, DS)	9 (5)	10 (4)
Estadio Hoehn y Yahr (%)		
I	14 (13.3)	NA
II	76 (72.4)	
III	12 (11.4)	
IV	3 (2.9)	
Sniffin sticks'		
Mayor a 11 correctas (%)	11 (10)	70 (43)
Total (media, DS)	8 (3)	11 (2)

de forma temprana, y demuestra el involucro del lecho vascular distal en la fisiopatología del trastorno cognitivo en EP.

SÍNDROME DE CAPGRAS COMO MANIFESTACIÓN PSIQUIÁTRICA EN ENFERMEDAD DE PARKINSON: DESCRIPCIÓN DE UN CASO

ESPIÑOZA MEZTLI,* ULLLOA YURIRIA,* CALDERÓN HÉCTOR,* MARFIL-RIVERA ALEJANDRO,* ESTRADA-BELLMANN INGRID,* VILLARREA HÉCTOR JORGE,* MARTÍNEZ HÉCTOR RAMÓN*
*SERVICIO DE NEUROLOGÍA, HOSPITAL UNIVERSITARIO "JOSE E. GONZALEZ" MONTERREY, N.L.

INTRODUCCIÓN: El síndrome de Capgras se caracteriza por la incapacidad de identificación del paciente, éste cree que una persona, generalmente un familiar, es reemplazado por un impostor idéntico a esa persona, fenómenos de duplicación. *l'illusion des sosies* (ilusión de los dobles). Se ha considerado un tipo de psicosis paranoide, más frecuentemente asociado a demencia de cuerpos de Lewy, así como enfermedades psiquiátricas como la esquizofrenia, aunque existen reportes en la literatura que inclusive lo relacionan con deficiencia dopaminérgica, que se presentan durante los estados de off, resolviéndose con el incremento de la L-dopa y menos frecuentemente en forma aislada o como manifestación psiquiátrica de la EP.

OBJETIVO: Presentar un caso de un paciente con EP y síndrome de Capgras.

CASO CLÍNICO: Paciente masculino de 58 años antecedentes heredo familiares negados, antecedentes patológicos Hipertensión Arterial Sistémica desde los 45 años, resto negados. Inicia con sintomatología en el 2005 posterior a presenciar situación de violencia social al encontrarse en medio de un fuego cruzado y atentado con granada donde se encontraba trabajando, con cuadro caracterizado por: ansiedad, miedo, recuerdos recurrentes del hecho, embotamiento afectivo, hipervigilancia y conducta de evitación, con un deterioro significativo de su actividad laboral y social. Se agregan síntomas caracterizados por bradicinesia, temblor de reposo en miembro superior derecho, torpeza motora fina y posteriormente alteración en la postura y marcha siendo asimétrica y perdiendo el braceo. Se establece el diagnóstico de enfermedad de Parkinson en el 2006 y no es sino hasta el 2009 en que presenta cuadro con síntomas neuropsiquiátricos: apatía, anhedonia, tendencia a aislamiento, embotamiento afectivo, y posteriormente alucinaciones auditivas y visuales con contenido paranoide, soliloquios, así como la falsa creencia de que su esposa y su hija no eran ellas, sino que estaban siendo suplantadas por otras personas, integrándose con esto un síndrome de Capgras. Se realizó la siguiente clinimetría: Schwab & England de 10%, Hoehn & Yahr de 4, Freezing y on-off impredecible. Tratado actualmente con Levodopa/Carbidopa 250 mg/25 mg tb 1/2 tb cada 6 horas, Amantadina 100 mg tb 1/2 tb cada 8 horas con buen control de síntomas de base, sin embargo, en lo que concierne a los síntomas psicóticos se trataron con quetiapina 150 mg con buenos resultados.

DISCUSIÓN: La presencia de fenómenos psicóticos como delirios y alucinaciones es frecuente en la enfermedad de Parkinson, afectando a alrededor de 20 a 30% de los pacientes. Se ha vinculado a la propia enfermedad ya antes de la existencia de tratamientos para ella, pero su prevalencia ha aumentado mucho desde la generalización del uso de la estimulación dopaminérgica. Uno de los factores intrínsecos más relevantes en el desarrollo de psicosis es el déficit colinérgico. Otros factores precipitantes y de riesgo ligados a la propia enfermedad son la edad en que ésta aparece, la duración de la misma, la presencia de depresión y muy especialmente la de deterioro cognitivo. El factor más importante es la estimulación directa e indirecta de los receptores dopaminérgicos corticolímbicos. De hecho, estos fenómenos pueden aparecer incluso en pacientes tratados de nuevo con L-Dopa o agonistas dopaminérgicos en estadios precoces, aunque su frecuencia aumenta considerablemente en los pacientes más avanzados y con complicaciones, especialmente como decimos, si desarrollan demencia.

HEMICOREA COMO MANIFESTACIÓN INICIAL DE LUPUS ERITEMATOSO SISTÉMICO (LES). REPORTE DE CASO

MARTÍNEZ MARINO M, AGUIRRE SÁNCHEZ A, CALDERÓN VALLEJO A, CARRERA PINEDA R

INTRODUCCIÓN: La corea es un tipo de movimiento anormal, involuntario, brusco, arrítmico, irregular y sin finalidad aparente, presente en reposo, que exacerba con estrés y desaparece durante el sueño. La presentación puede ser aguda, subaguda o crónica y las causas son múltiples.

OBJETIVO: Se presenta el caso de una paciente con LES que debuta con crisis convulsiva y hemicorea.

CASO: Femenino 23 años sin antecedentes de importancia, inicia súbitamente con crisis convulsiva tónica generalizada y posteriormente con movimientos involuntarios del miembro torácico derecho, rápidos, irregulares, espasmódicos y arrítmicos, propagándose posteriormente al miembro pélvico derecho. A la exploración con eritema malar, equimosis en miembros torácicos, y petequias en miembro pélvico izquierdo. Neurológicamente somnolienta, inatenta, con bradialia, hiporreflexia global y hemicorea derecha. Se inicia haloperidol con remisión de la corea, con laboratorios básicos y de neuroimagen normales. Presenta anticuerpos antifosfolípidos positivos con hipocomplementemia concluyendo NeuroLupus. Se trató con esteroide con remisión completa de la sintomatología, a los dos meses se valora asintomática y neurológicamente íntegra.

DISCUSIÓN: El LES es una entidad con manifestaciones neurológicas en 14 a 80% de los casos, siendo las más frecuentes las alteraciones cognitivas (80%), los trastornos del estado de ánimo (70%) y cefalea (58%), reportando en último lugar los movimientos anormales, entre ellos la corea (1%), siendo una forma inusual de presentación. Generalmente es unilateral, se asocia con el embarazo y uso de estrógenos. Los anticuerpos antifosfolípidos y el anticuerpo antirribosomal P se asocian con dicha presentación. De forma frecuente los estudios de neuroimagen suelen ser normales, generalmente remite con tratamiento. El diagnóstico correcto es indispensable para el manejo adecuado y la prevención de complicaciones del LES.

CONCLUSIÓN: El caso corresponde con un debut inusual de lupus que evolucionó favorablemente con el tratamiento.

IMPORTANCIA DE LA BIOPSIA MUSCULAR EN LA DEFINICIÓN ETIOLÓGICA EN NEUROLOGÍA: EXPERIENCIA INICIAL EN UN CONVENIO DE TRABAJO INTER-INSTITUCIONAL MONTERREY-DURANGO

CALDERÓN HERNANDEZ HÉCTOR JULIAN,* FLORES CANTÚ HAZAEL,* GÓNGORA-RIVERA FERNANDO,* ANAYA ESCAMILLA ANTONIO,* GARCÍA ERICK,* RUANO-CALDERÓN LUIS,* MARTÍNEZ HÉCTOR RAMÓN,* MARFIL-RIVERA ALEJANDRO,* VILLARREAL HÉCTOR JORGE*
*SERVICIO DE NEUROLOGÍA DEL HOSPITAL UNIVERSITARIO JOSÉ ELEUTERIO GONZALEZ, MONTERREY NUEVO LEÓN. *CLÍNICA NEUROLÓGICA Y ENFERMEDADES NEUROMUSCULARES, DURANGO, DURANGO.

INTRODUCCIÓN: La biopsia muscular es una herramienta para definir los trastornos del músculo esquelético (trastornos congénitos, secundarios, tóxicos, inflamatorios, neuropáticos o primarios progresivos). En México hay pocos centros especializados en el procesamiento y diagnóstico de la enfermedad muscular. El trabajo inter-institucional permite solucionar esta carencia e permite mejorar la definición etiológica de estas enfermedades.

OBJETIVO: El objetivo del presente trabajo es mostrar nuestra experiencia en los primeros casos realizados de biopsia muscular a través de un acuerdo de trabajo inter-institucional Monterrey-Durango.

METODOLOGÍA: El convenio de trabajo inter-institucional inició en febrero del 2010, y se incluyeron los pacientes hasta octubre del 2011. Los pacientes fueron referidos de la consulta externa y del medio privado, con estudios de gabinete y diagnóstico clínico probable. Las biopsias musculares se realizaron por la técnica abierta (LR-C). Se realizaron la tinciones de hemateína-eosina, tricrómico modificado, PAS y ORO, además de las reacciones enzimáticas de DPNH y COX. En un caso se hizo inmunohistoquímica. Los pacientes no tenían diagnóstico y tenían como características debilidad, atrofia muscular o fenómeno miotónico de aparente origen muscular; todas las muestras se tomaron bajo el consentimiento informado y se enviaron en contenedores térmicos al centro especializado en histopatología muscular de Durango.

RESULTADOS: Se realizaron nueve biopsias musculares en el servicio de neurología de nuestro hospital, cuatro masculinos y cinco femeninos, el rango de edad de entre 19 a 65 años. Los diagnósticos fueron: una biopsia con cambios inespecíficos, 4 con cambios neuropáticos por presencia de fibras anguladas y fibras en diana, en una de ellas con cambios sospechosos de afectación mitocondrial, dos distrofias musculares (una por deficiencia de disferlina), una compatible con miopatía mitocondrial con presencia de fibras rojas rasgadas y una miositis por cuerpos de inclusión.

CONCLUSIÓN: El trabajo inter-institucional contribuyó a hacer más eficiente el diagnóstico de la patología neuromuscular.

UTILIDAD DE LA RESONANCIA MAGNÉTICA CARDIACA EN LA DETECCIÓN TEMPRANA DE LA AFECCIÓN CARDIOVASCULAR EN LAS DISTROFIAS MUSCULARES

SERRANO ARIAS FABIOLA, ESTRADA RENTERÍA RICARDO, VÁZQUEZ ACOSTA JORGE, CALZADA LÓPEZ PALOMA, NAVARRETE MARTÍNEZ JUANA INÉS

INTRODUCCIÓN: El daño cardíaco en algunas distrofias musculares (DM) ocasiona de generación cardiomiocítica, fibrosis y en consecuencia trastornos de la conducción, bradicardia, arritmias e insuficiencia cardíaca (IC) por disfunción sistólica, empeorando la sobrevida en los pacientes. La resonancia magnética cardíaca (RMC) ayuda a detectar zonas de fibrosis miocárdica temprana antes de aparecer la IC y puede orientar el uso de fármacos para mejorar el curso funcional, prolongar la sobrevida, y establecer la indicación de marcapasos o cardiodesfibrilador.

JUSTIFICACIÓN: El diagnóstico temprano de cardiomiopatía puede determinar el pronóstico y tratamiento oportuno, así como la sobrevida.

OBJETIVOS: Identificar zonas de fibrosis miocárdica, antes del desarrollo de IC y clasificar el grado de cardiomiopatía en los distintos tipos de distrofia muscular por medio de RMC.

MATERIAL Y MÉTODOS: Se incluyeron cinco pacientes de Consulta Externa de Neurología y Cardiología de nuestro centro, diagnosticados con varios tipos de DM: dos pacientes con distrofia muscular de cinturas (DMC), 2 con distrofia de Duchenne (DMD) y uno con distrofia miotónica (DM). Todos confirmados con estudio genético. Con edades comprendidas entre nueve a 65 años, cuatro pacientes hombres y una mujer. Se les realizó RMC con equipo de 1.5 Teslas con secuencias básicas, descartando proceso inflamatorio agudo miocárdico, y cines para analizar la función ventricular sistólica, además de la administración de gadolinio intravenoso para analizar el realce tardío (RT) e investigar la presencia de fibrosis miocárdica.

RESULTADOS: En los pacientes con DMC no se demostró fibrosis miocárdica. En el paciente con DMT se evidenció una zona de fibrosis extensa septal, así como en uno de los pacientes con DMD. Todos presentaron una función sistólica normal.

CONCLUSIONES: La RMC es útil en la detección temprana de fibrosis miocárdica en DM antes de la aparición de la IC por disfunción sistólica.

MONONEUROPATÍA MÚLTIPLE DE PREDOMINIO SENSORIAL: MANIFESTACIÓN NEUROLÓGICA DE ENFERMEDAD SISTÉMICA AUTOINMUNE

DELGADILLO E, ZABALA J, TAFOYA G, GASTELUM R, GARMENDIA A, MILLAN J

INTRODUCCIÓN: Las principales causas de mononeuropatía múltiple de predominio sensorial son procesos autoinmunes (LES), radioterapia en pacientes oncológicos y DM2. En LES las manifestaciones a nivel de nervio periférico, se describen de 5 a 27%. Los principales tipos de neuropatía lo constituyen las mononeuritis múltiples motoras o sensitivas; dentro de los nervios comúnmente afectados están: n. peroneo (90%), n. tibial posterior (40%), n. cubital (35%), n. mediano y n. radial (25%).

OBJETIVO: Reportar un caso de mononeuropatía múltiple de predominio sensorial como manifestación neurológica de enfermedad autoinmune sistémica (LES/vasculitis).

METODOLOGÍA: Revisión expediente. Femenino de 31 años de edad con antecedente de LES en una hermana. Inició sintomatología en octubre de 2011 con parestesias en pies con extensión a rodillas, acompañados de disminución de fuerza muscular así como pérdida de peso y fiebre cuantificada. Exploración física general destaca eritema malar y úlcera de bordes necróticos en pie izquierdo. EFNL. Fuerza muscular MsPs a nivel distal 2/5, REM 1/4, con hipoestesia en calcetín bilateral y disminución de propiocepción en MsPs. Romberg positivo. Marcha en steppage. Laboratorios: Hb 10.4 g/dL, Hto 32.2%, leucocitos 4.9 k/μL, neutrófilos 68.8%, linfocitos 13.5%. ANA 1:640 homogéneo, anti-DNA 337.29, ANCA perinuclear 1:80, anticoagulante lúpico negativo, anticardiolipina IgG 39.25 (positivo), C3 78 mg/dL, C4 7mg/dL, TPTa 56.9 seg corrige con plasma 1:8 a 30.4 seg. Electromiográficamente lo que destaca es a la neuroconducción con polineuropatía asimétrica (mononeuropatía múltiple) de predominio sensorial.

CONCLUSIÓN: Femenino que debuta con cuadro característico de mononeuropatía múltiple en un paciente con LES, el cual esta reportado en 10 a 15% y se caracteriza por inicio abrupto, predominio asimétrico, progresión lenta, que puede estar asociado a

compromiso sensitivo y motor; se concluye paciente con diagnóstico de LES asociado a vasculitis de pequeños vasos con P-ANCAS positivas, siendo la más frecuente la poliangeítis microscópica.

TRATAMIENTO COMBINADO DE ESCLEROSIS MÚLTIPLE RECURRENTE CON INDUCCIÓN DE MITOXANTRONA SEGUIDO DE ACETATO DE GLATRAMER: PRESENTACIÓN DE CINCO CASOS

FERNANDEZ BRAVO MOISÉS, *BERTADO CORTÉS BRENDA**

*MÉDICO RESIDENTE DE 4o. AÑO DE LA ESPECIALIDAD EN NEUROLOGÍA. INSTITUTO MEXICANO DEL SEGURO SOCIAL. HOSPITAL DE ESPECIALIDADES "BERNARDO SEPÚLVEDA" CMN SIGLO XXI. **MÉDICO ADSCRITO AL SERVICIO DE NEUROLOGÍA. INSTITUTO MEXICANO DEL SEGURO SOCIAL. HOSPITAL DE ESPECIALIDADES "BERNARDO SEPÚLVEDA" CMN SIGLO XXI.

INTRODUCCIÓN: La EM es la enfermedad desmielinizante del SNC más frecuente con una compleja fisiopatología y un tratamiento con efectividad parcial. Es la segunda causa de discapacidad en adultos jóvenes. En México hay poca información reportada sobre el tratamiento de la EM comparado con otros países. Consideramos importante reportar la experiencia en los primeros cinco pacientes con alta tasa de recaídas tratados con terapia combinada en nuestra unidad.

OBJETIVOS: Presentar cinco casos que fueron tratados con terapia combinada con MTX y AG.

MÉTODOS: Se revisaron retrospectivamente los expedientes de cinco pacientes que fueron tratados con esta terapia combinada en el hospital de especialidades del CMN SXXI y se recabaron datos generales, número de recaídas y EDSS previos al inicio de inducción con MTX y durante tres revisiones trimestrales posteriores y bajo tratamiento modificador con AG SC diario.

RESULTADOS: Se trata de cinco pacientes varones con EM recurrente con dos o más recaídas en el año previo y con falla terapéutica a fármacos de primera línea. Se trataron con tres pulsos mensuales de MTX a 8 mg/m²/SC seguidos de AG SC diario por nueve meses. Todos los pacientes permanecieron libres de crisis en esos 12 meses. Uno mejoró en 2 puntos la escala de EDSS. Tres permanecieron estables y uno al final desarrolló EM SP. Un paciente presentó una infección grave en este tiempo de observación. En los demás sólo se reportaron efectos adversos menores.

CONCLUSIONES: La revisión sugiere mejoría en la tasa de recaídas con inducción a la remisión con inmunosupresor seguido de terapia de mantenimiento con AG.

HIPERTIROIDISMO COMO CAUSA DE TROMBOSIS VENOSA CEREBRAL (TVC)

MARTÍNEZ MARINO M, AGUIRRE SÁNCHEZ A, CALDERÓN VALLEJO A, CARRERA PINEDA R

INTRODUCCIÓN: Se han asociado varios trastornos de la coagulación y fibrinólisis con disfunción tiroidea. Los pacientes con hipertiroidismo con riesgo de sangrado, mientras que el hipertiroidismo con trombosis arteriales. El hipertiroidismo no es un factor de riesgo bien reconocido para trombosis venosa. Hay varios reportes de casos y estudios de casos y controles que apoyan esta asociación. Hay cambios protrombóticos en la vía de la coagulación en sujetos con tirotoxicosis que incluyen elevación reversible del factor VIII y de Von Willebrand, lo que da plausibilidad biológica a la asociación y posible causa para TVC.

OBJETIVO: Describir un caso de trombosis venosa cerebral como debut de hipertiroidismo.

MATERIAL Y RESULTADOS: Masculino, 30 años sin antecedentes. Presenta dos meses previos cefalea holocraneana intensa, crisis convulsivas, hemiparesia derecha y afasia motora, recibió tratamiento antiepiléptico, con recuperación gradual, tres días previos a su ingreso presenta cefalea parietal derecha, crisis parciales simples, hipoestesia y disestesia faciocorporal izquierda, hemiparesia e hiperrreflexia ipsilateral. Se diagnosticó TVC, de seno longitudinal superior, infarto venoso parietal derecho con transformación hemorrágica, y lesión isquémica crónica frontal izquierda. Estudios para trombofilia, hipercoagulabilidad, perfil inmunológico dentro de rangos normales, perfil tiroideo con TSH de 0.0005 y T4L 3.61. Concluyéndose el hipertiroidismo como causa de hipercoagulabilidad. Estuvo en manejo con enoxaparina, fenitoína, antitiroideos y propranolol, con mejoría del cuadro.

CONCLUSIONES: El hipertiroidismo se ha asociado con estados de hipercoagulabilidad. De la misma forma hay cierta asociación de hipertiroidismo con TVC, tomándose como factor de bajo riesgo, encontrándose un riesgo de 2.5 veces mayor para los niveles elevados de

T4L. Se ha asociado con un curso subagudo y crónico de la enfermedad, pero existen pocos estudios acerca del pronóstico en estos pacientes, la anticoagulación y control del perfil hormonal tiroideo es el punto del tratamiento.

SÍNDROME DE KABUKI

RIVERA MUÑOZ E, FRAIRE MARTÍNEZ MI, MENDOZA RUIZ FDJ, SUAREZ HORTIALES S, MELÉNDEZ CARBAJAL C

INTRODUCCIÓN: El síndrome de Kabuki, también conocido como síndrome de maquillaje Kabuki, es un síndrome caracterizado por múltiples malformaciones y retraso mental, que fue descrito por primera vez por dos japoneses Niikawa y Kuroki. Describieron un grupo de pacientes que tenían rasgos faciales característicos, anomalías esqueléticas y dermatológicas, talla baja y retraso mental. Lo más característico de este síndrome son las alteraciones faciales, fisura palpebral larga con eversion lateral del tercio bajo del párpado, cejas arqueadas con escasez del tercio lateral, columna corta, punta nasal deprimida y orejas prominentes. La prevalencia en la población japonesa es de 1/32,000, sin embargo, desde 1981 se han reportado casos en otros países incluyendo México, donde continúa siendo subdiagnosticado. Existe en México un caso reportado en el 2006. Literatura reciente sugiere que la herencia de este síndrome es autosómica dominante con expresión variable, además de describir la presencia de una duplicación del cromosoma 8p23 1p22. Los criterios diagnósticos para este síndrome son:

1. Características faciales se presentan en 100% de los pacientes.
2. Anomalías esqueléticas: deformidades en la columna vertebral con o sin fisura sagital vertebral, y braquidactilia en V. Presente en 92% de los pacientes.
3. Anomalías dermatológicas presentes en 93% de los pacientes, puntas de los dedos en almohadillas, incremento del asa cubital y de la región hipotenar.
4. Retraso mental leve a moderado en 92% de los pacientes.
5. Retraso en el crecimiento postnatal en 83% de los pacientes.
6. Anormalidades estructurales como: cardiopatías congénitas, alteraciones genitourinarias como criptorquidia, labio y paladar hendido, atresia anal, alteraciones oftalmológicas como ptosis y estrabismo, anomalías dentales y alteraciones neurológicas como hipotonía.

El propósito de este trabajo es presentar el caso clínico de un paciente de siete años dos meses que cuenta con exploración física compatible con lo descrito para este síndrome, además, desde el punto de vista neurofisiológico, presentar las gráficas de los potenciales auditivos evocados de tallo cerebral y potenciales visuales donde se demuestra la presencia de: Hipoacusia moderada bilateral, de tipo conductivo, para frecuencias altas. Disfunción leve bilateral, de patrón desmielinizante por retardo en la conducción. Con lo cual será caso para publicación.

BROTE SUPRESIÓN ASINCRÓNICO EN UNA PACIENTE CON HEMORRAGIA SUBARACNOIDEA ANEURISMÁTICA CON AFECCIÓN DEL CUERPO CALLOSO. REPORTE DE UN CASO Y REVISIÓN DE LA LITERATURA

ANGEL ALAVEZ G, AGUILAR CASTILLO SJ, RODRÍGUEZ ROCHA B, ADRIÁN POBLANO L

INTRODUCCIÓN: El patrón electroencefalográfico brote supresión sincrónico en adultos es frecuente en encefalopatía anoxo-isquémica, status epiléptico, y efecto tóxico-farmacológico. Fuera del contexto de Síndrome de Aicardi (SA), donde este patrón es asincrónico, en adultos, existen sólo cuatro casos reportados hasta 2008, todos originados por lesiones de diversa etiología que interesaron al cuerpo calloso.

OBJETIVO: Describir el caso de paciente con hemorragia subaracnoidea (HSA) aneurismática en cuerpo calloso que desarrolla un patrón EEG brote supresión asincrónico y revisión de la literatura.

MATERIAL Y MÉTODOS: Femenino de 69 años, diestra. Inicia cuadro súbito con cefalalgia severa, náusea y vómito, seguido de crisis epilépticas generalizadas y deterioro neurológico rápido. A su ingreso, TC cerebral simple muestra HSA frontal, interhemisférica e intraventricular y edema cerebral severo. Una Angiografía reveló aneurisma de arteria pericallosa. Un EEG digital 48 h después del inicio mostró un patrón brote supresión asimétrico durante todo el registro. Se realizó búsqueda de

artículos en PubMed central y Ovid con las palabras: burst-supresion & asynchronous, obteniendo cuatro reportes de caso. Se revisó la información y se comparó con la recabada de nuestra paciente.

RESULTADOS: El patrón brote supresión asincrónico es un hallazgo frecuente en el contexto de SA. Sin embargo, en adultos es un hallazgo infrecuente y poco reportado. La evolución depende de la etiología, como en el patrón sincrónico. En la literatura destacan la importancia del cuerpo calloso como mediador de la sincronía interhemisférica, en la fisiología y en estados patológicos.

CONCLUSIONES: El patrón EEG brote atenuación asincrónico en adultos, fuera del contexto de Síndrome de Aicardi, es un hallazgo infrecuente. El cuerpo calloso es una estructura que parece fundamental en la sincronización interhemisférica en estados patológicos. Dada la relativa frecuencia de lesiones del cuerpo calloso de diversa etiología, es posible que exista subreporte, o quizá no se obtiene registro EEG en estos casos.

SENSIBILIDAD Y ESPECIFICIDAD DE LA ONDA P100 BIFÁSICA (ONDA W) EN PACIENTES CON ESCLEROSIS MÚLTIPLE CLÍNICAMENTE DEFINIDA VERSUS PACIENTES SANOS. ESTUDIO DE CASOS Y CONTROLES

ÁNGEL ALAVEZ G, CORTÉS B BERTADO, AGUILAR CASTILLO SJ, RODRÍGUEZ ROCHA B

INTRODUCCIÓN: En el diagnóstico electrofisiológico de Esclerosis Múltiple (EM) mediante Potenciales Evocados Visuales con damero (PEV), frecuentemente se observa una onda P100 bifásica (onda W). Ésta pudiera relacionarse con enfermedades desmielinizantes. Actualmente se desconoce prevalencia de onda W en pacientes con EM y en sanos, su significado clínico, sensibilidad y especificidad y otros detalles técnicos.

OBJETIVO: Primario: Determinar si existe correlación entre el hallazgo de la onda W y el diagnóstico de EM clínicamente definida. Secundario: Cálculo de sensibilidad, especificidad, valores predictivos de onda W.

MATERIAL Y MÉTODOS: Estudio de casos y controles. 16 pacientes con diagnóstico definitivo de EM (variedad brote remisión, con EDSS menor de 6.5 2,3,4) y 16 controles sanos pareados a edad y sexo, sin relación familiar. (no padecer DM, HAS o alguna patología ocular primaria). Se realizó PEV/damero previa campimetría por confrontación, fondo de ojo y agudeza visual 11,12. Se determinó frecuencia de onda W. Medimos latencias a N75, P100, N145, y en caso de hallar onda W: P' y P'' así como amplitud de P100 y W. Analizamos resultados con programa SPSS Statistics 17.0®.

RESULTADOS: Se observó onda W en 44% de los casos, y 6% de controles. Establecimos que P100 bifásica es 7.3 veces más frecuente en pacientes con EM que en sanos. La amplitud del componente negativo W debe ser al menos de 25% para considerarse patológica. La sensibilidad es 43%. Su especificidad de 93% (vs sanos). Valor predictivo positivo es 87% y el valor predictivo negativo es 64%.

CONCLUSIONES: La onda W en PEV es un hallazgo relacionado con la enfermedad desmielinizante, con especificidad de 93% para esta enfermedad (vs sanos) aunque con baja sensibilidad. El valor del componente negativo (w) necesario para su significado patológico es > de 25%. La onda W en pacientes sanos es rara y su amplitud no supera 15% del total del P100.

EL PROBENECID DISMINUYE EL PARKINSONISMO Y LAS DISCINESIAS INDUCIDAS POR LA ADMINISTRACIÓN CRÓNICA DE L-DOPA EN UN MODELO DE ENFERMEDAD DE PARKINSON

VILLASEÑOR-AGUAYO KARLA,* CARRILLO-MORA PAUL**

* PASANTE LIC. BIOLOGÍA, FACULTAD DE CIENCIAS UNAM. ** INVESTIGADOR EN CIENCIAS MÉDICAS "D", SERVICIO DE REHABILITACIÓN NEUROLÓGICA, INSTITUTO NACIONAL DE REHABILITACIÓN.

INTRODUCCIÓN: La L-DOPA sigue siendo el tratamiento sintomático más eficaz para la Enfermedad de Parkinson (EP). Sin embargo, el uso prolongado de L-DOPA se relaciona con el desarrollo de discinesias. Diversos fármacos se han utilizado para el control de las discinesias, sin embargo, hasta la fecha uno de los más eficaces son los antagonistas NMDA como la amantadina (AMA)⁴. El ácido kinurénico (KYNA), es el único antagonista NMDA de origen endógeno que se conoce² y se ha demostrado que es posible aumentar sus niveles cerebrales inhibiendo su excreción con Probenecid (PROB). **OBJETIVO:** Evaluar conductualmente el efecto antiparkinsonico y antidiscinético del PROB, y compararlo con el efecto de AMA en un modelo de EP.

METODOLOGÍA: Se utilizaron ratas Wistar macho (260-280 g). Grupos: n = 6-8 c/u. El estudio se dividió en dos fases: I) Efectos antiparkinsonianos, formando dos grupos: 1) Sham (lesión con solución salina) (3 µL) en el haz prosencefálico medial (HPM) derecho (n = 8); y 2) Lesión c/6-OHDA (20 µg/3 µL) en el HPM derecho (n = 32). 7-14 días después de la lesión se comprobó el efecto de la lesión mediante conducta de giro inducida por apomorfina y solo se utilizó a los animales que presentaban > 100 giros/h. Posteriormente, los animales lesionados se dividieron de forma aleatoria en cuatro grupos: 1) Control sin fármacos; 2) L-DOPA (25 mg/kg) v.o.; 3) AMA (40 mg/kg) V.O.; y 4) PROB 75 mg/kg i.p. Todos recibieron una sola dosis del fármaco y 1 h después fueron evaluados con: prueba de cilindro, ajuste de pasos y monitor de actividad espontánea. II) Efectos antidiscinéticos, todos los animales parkinsonianos recibieron L-DOPA 25 mg/kg V.O. diariamente hasta el desarrollo de discinesias (14-21 días), y se evaluaron las discinesias mediante la escala propuesta por *Cenci, et al, 1998*, y la conducta de giro inducida por L-DOPA, en tres momentos: antes de la dosis de L-DOPA (basal), en el pico de dosis de L-DOPA (30-45min), y después de la administración de AMA o PROB.

RESULTADOS: Parkinsonismo: los animales que recibieron algún tratamiento (L-DOPA, PROB, AMA) mostraron una mejoría significativa en su asimetría motora en comparación con los controles. Entre los tratamientos, el mayor efecto antiparkinsoniano se observó con la administración de L-DOPA y PROB. Discinesias: tanto AMA como PROB producen una reducción significativa de la severidad de las discinesias, sin embargo, este efecto es significativamente superior con el uso de PROB.

CONCLUSIONES: El presente estudio demuestra por primera vez efectos positivos significativos del PROB sobre el parkinsonismo y las discinesias inducidas por L-DOPA, además de demostrar un efecto incluso superior en el control de las discinesias respecto de AMA.

¿VALE LA PENA EL EMPLEO DE GASTROSTOMÍA PERCUTÁNEA ENDOSCÓPICA EN PACIENTES CON ENCEFALOPATÍA VASCULAR O DEGENERATIVA? EXPERIENCIA EN UN HOSPITAL GENERAL

OROZCO GUTIÉRREZ ARTURO, VALENCIA SÁNCHEZ LILIANA D, RODRÍGUEZ LEYVA ILDEFONSO

OBJETIVO: Determinar la mortalidad a 30 días de los pacientes que son sometidos a GPE, por disfagia secundaria a encefalopatía vascular y/o degenerativa; así como evaluar los problemas y estudios que validan el que estos pacientes sean sometidos a dicho procedimiento.

MATERIAL Y MÉTODOS: Estudio observacional, retrospectivo, descriptivo, tipo cohorte, de pacientes tratados entre 2006 a 2009 en un hospital general.

RESULTADOS: Se analizaron 50 pacientes, 35 pacientes (70%) tuvieron a la encefalopatía vascular como causa de disfagia, y 15 pacientes (30%) tuvieron un diagnóstico diferente como etiología. De los 35 pacientes con EVC, 22 pacientes (62%) tenían una enfermedad isquémica (trombótica o embólica) y 13 pacientes (38%) presentaban una enfermedad hemorrágica. De los 50 pacientes del total solamente 28 (56%) tuvieron un seguimiento apropiado. En la población estudiada se presentaron 13 muertes (46%), en total de las cuales cinco ocurrieron en la primera semana que siguió a la colocación de la GPE, tres se presentaron entre los días 8 y 30 posteriores a la colocación de la GPE, y cinco (38%) después de los 60 días de haberseles realizado el procedimiento. Ningún paciente fue discutido en forma multidisciplinaria previo a la colocación de PEG. Las complicaciones post-procedimiento estuvieron dentro de los límites esperados.

CONCLUSIONES: Aunque el tipo de alimentación a través de sondas, ha sido la opción preferida, la literatura actual indica que no existen beneficios mesurables para estos pacientes. La mortalidad a corto plazo después de la GPE puede ser muy alta, pero ésta puede deberse a una mala selección de los pacientes. La mortalidad temprana post-GPE puede ser reducida si el paciente es sometido a una pre-evaluación multidisciplinaria. De esta manera es posible identificar que pacientes no son candidatos a la colocación de una GPE debido a que tienen per se una alta mortalidad. Es importante tomar en cuenta la edad, las comorbilidades, así como el grado o lo avanzado de la enfermedad primaria, su medio socioeconómico, y la valoración periódica de los pacientes.

FUNCIONAMIENTO EJECUTIVO EN SUJETOS CON TRASTORNO ANTISOCIAL

ALONSO LIZETH, FLORES DULCE, PAEZ NAYELI, MÁRQUEZ ELIZABETH

INTRODUCCIÓN: El estudio del funcionamiento ejecutivo (FE) en población con trastorno antisocial de la personalidad (TAP) y comorbilidad con la dependencia a sustancias psicoactivas proporciona referentes clínicos para el tratamiento médico y neuropsicológico. La implicación del lóbulo frontal en esta patología requiere la precisión de los posibles síndromes a este nivel.

OBJETIVO: Analizar el desempeño neuropsicológico de las FE de sujetos antisociales con comorbilidad al consumo de múltiples sustancias psicoactivas en comparación con sujetos antisociales en abstinencia.

MÉTODO: Investigación Mixta, Transversal, No experimental. *Muestra.* 10 pacientes antisociales consumidores de múltiples sustancias (A1) y 10 pacientes antisociales en abstinencia (A2). *Instrumentos.* Batería Neuropsicológica de Funciones Ejecutivas (Flores & Ostrosky-Solís, 2008).

RESULTADOS: El grupo A1 presentó edad en años de $\bar{x} = 21.4$, $DE = + 0.948$, escolaridad $\bar{x} = 9.3$ años y $DE = \pm 0.948$. Edad de inicio del consumo $\bar{x} = 12.50$ años, $DE = \pm 3.308$. Tiempo de consumo $\bar{x} = 8.9$ años y $DE = \pm 4.954$. El grupo A2 presentó edad $\bar{x} = 20.50$ años, $DE = \pm 2.759$. Escolaridad $\bar{x} = 9.6$ años y $DE = \pm 0.966$. La edad de inicio del consumo de múltiples sustancias fue de $\bar{x} = 13.9$ años, $DE = \pm 1.524$. Tiempo de consumo $\bar{x} = 4.6$ años y $DE = \pm 2.633$.

DISCUSIÓN: Los sujetos A1 mostraron mayores dificultades en las medidas dorsolaterales (torre de Hanoi) y el grupo A2 en las medidas orbitomediales (tarea de juego y stroop), lo cual puede sugerir un patrón característico de dificultades en estos sujetos. Conclusión Existe un perfil neuropsicológico típico de cada grupo investigado (A1 & A2). Los sujetos diagnosticados con TAP y comorbilidad de dependencia a múltiples sustancias psicoactivas, presentaron pobre desempeño en funcionamiento ejecutivo.

EFEECTO DE LA NEUROTOXINA BOTULÍNICA A (BONT-A) EN NIÑOS CON ESPASTICIDAD EN UN HOSPITAL DE 3ER. NIVEL EN EL NORTE DE MÉXICO

OCAÑA HERNÁNDEZ LUIS ALBERTO, TREVIÑO IBARRA MAYELA MONSERRAT, CHÁVEZ GARCÍA AURORA ALEJANDRA

OBJETIVO: Determinar el efecto de la neurotoxina botulínica A (BoNT-A) en niños con espasticidad.

MATERIAL Y MÉTODOS: Estudio observacional prospectivo. Grupo de 77 niños con diagnóstico de espasticidad de diferentes etiologías. Muestreo de casos consecutivos. Se inyectó neurotoxina botulínica A, libre de complejos proteínicos a dosis pediátricas. Las evaluaciones se realizaron de forma basal y se repitieron cada cuatro meses durante un periodo de 12 meses. Se utilizaron por los médicos las escalas Ashworth modificada, Escala de Tardieu, Tone Assesment Scale, Escala de fuerza muscular modificada del MRC, Escala funcional del miembro superior modificada de Sindou y Millet, Graduación subjetiva de mejoría global O'Brain, Escala de frecuencia de espasmos, Escala NINDS, Medición de la función motora de palisano, Medición goniométrica de la amplitud de los arcos de movimiento, Escala de dolor con expresión facial en dibujos Y por los padres y rehabilitadores, Escala PRIMS, Índice de Barthell. El estudio fue aprobado por el Comité Ético de Investigación Clínica del Hospital. Se utilizó estadística descriptiva e inferencial, paquete SPSS versión 19.

RESULTADOS: El grupo de estudio consistió en 21 niñas (27%) y niños 56 (73%), mediana de 4.6 años, rango de edad: 1 mes-16 años. Las puntuaciones en las escalas utilizadas disminuyeron significativamente en las evaluaciones consecutivas ($p < 0.05$), la espasticidad se redujo, mejoró el movimiento articular, el patrón de marcha y la capacidad de movimiento así como el dolor. Sólo se observó dolor local en el sitio de aplicación.

CONCLUSIONES: Los resultados obtenidos demuestran la utilidad, eficacia y seguridad de la BoNT-A en el tratamiento de la espasticidad en niños. Lo que permite una mejoría funcional y calidad de vida, así como alivio del dolor.

EVALUACIÓN DE LA CAPACIDAD OLFATORIA EN PACIENTES CON EPILEPSIA DEL LÓBULO TEMPORAL (ELT)

MORENO-ARAUJO UR, VELASCO-MONROY AL, GUEVARA-GUZMÁN R, SEVERIANO-PÉREZ P
HOSPITAL GENERAL DE MÉXICO, FACULTAD DE MEDICINA (UNAM), FACULTAD DE QUÍMICA (UNAM)

INTRODUCCIÓN: Estudios de la capacidad olfatoria (biral) han mostrado alteraciones en pacientes con ELT en identificación, umbral y memoria; sin embargo, no hay reportes de estudios en población mexicana.

OBJETIVO: Estudio de la capacidad olfatoria unirinal y birinal, **aplicando pruebas olfatorias** estandarizadas en pacientes con ELT.

METODOLOGÍA: Se aplicaron pruebas olfatorias unirinal y birinal que consistían en identificación, discriminación, umbral y memoria a sujetos adultos sanos y pacientes con diagnóstico de ELT de la clínica de epilepsia del HGM. Se evaluaron 29 pacientes (14 mujeres y 15 hombres) pareados con controles por edad, sexo y nivel educativo. Diecinueve de los 29 pacientes evaluados (seis con lateralidad izquierda y 13 con lateralidad derecha) fueron sometidos a lobectomía temporal, realizando la misma prueba para evaluar cambios en la función olfatoria posterior a cirugía.

RESULTADOS: Los pacientes con ELT mostraron disminución en identificación en la fosa izquierda, derecha y ambas fosas comparados con el grupo control ($p < 0.05$). Los pacientes presentaron menor capacidad de identificación y discriminante si la lateralidad de las crisis es izquierda ($p < 0.05$). El umbral aumentó en los pacientes con ELT (2.98X10-5) respecto a los controles (8.16X10-6) para ambas fosas. Los pacientes mostraron menor capacidad de memoria para ambas fosas. Los pacientes con lobectomía, su evaluación birinal no mostró cambios respecto a la prequirúrgica, pero dependiendo del lóbulo operado disminuye la capacidad global en el lado operado y en el no operado aumenta para compensar.

CONCLUSIÓN: Estos resultados demuestran que en pacientes con ELT existe una disfunción olfatoria. Lo que puede ser explicado por el compromiso de estructuras centrales relacionadas con funciones olfatorias como la corteza piriforme, hipocampo y corteza entorinal, observándose déficit selectivo de acuerdo con lateralidad.

FACTORES DE LEGIBILIDAD TIPOGRAFICA ASOCIADOS A EPILEPSIA DE LA LECTURA

CANO CELESTINO MG, RODRÍGUEZ LEYVA I, ORTÍZ NESME FJ, BRAVO ORO A, ZERMEÑO GUERRA A, NAVARRO SANCHEZ MA, GAYTAN HERNANDEZ D***
* INSTITUTO DE INVESTIGACIÓN Y POSGRADO DE LA FACULTAD DEL HABITAT DE LA UNIVERSIDAD AUTÓNOMA DE SAN LUIS POTOSÍ. ** FACULTAD DE MEDICINA DE LA UNIVERSIDAD AUTÓNOMA DE SAN LUIS POTOSÍ. *** FACULTAD DE ENFERMERÍA DE LA UNIVERSIDAD AUTÓNOMA DE SAN LUIS POTOSÍ.

INTRODUCCIÓN: Las causas que conducen a crisis epilépticas ocasionadas por la lectura de textos impresos en Epilepsia de la Lectura (EL) no son claras. Desde su definición, se han aportado teorías, pero el estudio de la enfermedad relacionada con el Diseño Tipográfico es casi nulo.

OBJETIVO: Determinar los factores de legibilidad asociados (familia, tamaño y longitud de línea) con la facilitación de actividad electroencefalografica anormal durante la lectura de textos impresos.

MÉTODOS: Se seleccionaron dos poblaciones (control y experimental), de ambos géneros con edades de 10 a 25 años y 10 sujetos cada una, para demostrar la diferencia de actividad eléctrica cerebral en personas sanas, respecto a las afectadas con Epilepsia de Ausencia y Epilepsia Mioclónica Juvenil; tipos de epilepsias relacionadas en EL. En el diseño de la prueba de lectura se aplicaron factores de legibilidad tipografica óptimos y mínimos para textos impresos. El estudio se registró en los momentos Basal (RB), Hiperventilación (HV) y Lectura (LT), con un Electroencefalógrafo Modelo Grass de ocho canales; los electrodos fueron colocados según el Sistema Internacional 10-20.

RESULTADOS: Se analizaron los cambios producidos en dos periodos diferentes: RB e HV; RB y LT (χ^2 de McNemar). Se obtuvo una diferencia significativa en el segundo momento ($p = 0.007$), atribuyendo su causa a los factores estudiados. La LT provocó en 13 pacientes (nueve experimentales; 4 controles), mayor índice de anormalidad eléctrica cerebral, lo que comprueba una asociación estadística altamente significativa.

CONCLUSIONES: El ancho de columna corta fue un factor relacionado con el incremento de actividad eléctrica cerebral anormal en la muestra estudiada, siendo frecuentes los reinicios ($p = 0.019$) y repeticiones ($p = 0.005$). La lectura en voz alta y el cansancio

ocular, serían dependientes del empleo de ciertos factores de legibilidad tipografica. Los resultados deberan corroborarse en futuros estudios.

LESIÓN PSEUDOTUMORAL DESMIELINIZANTE PREVIA A LINFOMA PRIMARIO DE SNC, PRESENTACIÓN DE UN CASO Y REVISIÓN DE LA LITERATURA

LEÓN VM, HERNANDEZ JL**

* R3NL, ** MNL HOSPITAL DE ESPECIALIDADES CMN LA RAZA. DEPARTAMENTO DE NEUROLOGÍA.

INTRODUCCIÓN: Se han descrito casos con lesiones pseudotumorales de enfermedad desmielinizante previas a la aparición de un linfoma primario del SNC.

OBJETIVO: El objetivo es presentar un caso y discutir la relación entre lesión pseudotumoral desmielinizante previa y la aparición de linfoma primario de SNC.

CASO CLÍNICO: Paciente femenino de 20 años de edad, la cual ingresa por presentar desde hace tres años crisis epilépticas parciales motoras complejas. La IRM evidenció lesiones desmielinizantes pseudotumorales, por lo cual se administró pulsos de esteroide, y se realizó biopsia que reportó lesión pseudotumoral desmielinizante. Presentó mejoría, sin embargo, en noviembre de 2010 inició con diplopía horizontal, disminución de la AV de OD, dificultad para la deambulación, vértigo, hipo, disfagia e inestabilidad postural, la nueva IRM evidencia lesión ocupativa de tallo con extensión a vermis e hipotálamo. La EFN con AV 20/70 OD FO con leve palidez de papila derecha, con defecto pupilar aferente derecho, con nistagmus horizontorotario con fase rápida a la izquierda no agotable, intrusiones sacádicas, con dismetrias hipermetricas izquierdas y marcha atáxica. La nueva biopsia revela celularidad atípica compatible con linfoma tipo B difuso de células grandes.

DISCUSIÓN: Se han comunicado casos de linfoma primario del SNC que previamente presentaron lesiones sintomáticas con remisión tras tratamiento con esteroides. Alderson presentó los casos de cuatro mujeres, con lesión desmielinizante pseudotumoral que posteriormente presentaron linfoma primario del SNC. Ante esto es probable que exista una relación patogénica entre enfermedad desmielinizante pseudotumoral y linfoma primario del SNC, debido a la coexistencia de dos entidades y su secuencia temporal. Se conoce la implicación de Epstein-Barr en la patogénesis del linfoma, por lo cual es probable que una reactivación del sistema inmune provoque respuesta desmielinizante.

CONCLUSIÓN: Estos hallazgos deben alertarnos de la posibilidad de aparición de un linfoma cerebral ante lesiones desmielinizantes pseudotumorales.

ALTERACIONES COGNITIVAS DESPUÉS DE UN PRIMER INFARTO CEREBRAL Y SU RELACIÓN CON LA PROBABILIDAD DE MUERTE A 12 MESES DEL EVENTO VASCULAR

CHIQUETE ERWIN, TORRES-OCTAVO BENJAMÍN, RUIZ-SANDOVAL JOSÉ LUIS, ARAUZ ANTONIO, MURILLO-BONILLA LUIS M, CANTÚ-BRITO CARLOS

INTRODUCCIÓN: La evaluación funcional que sigue a un infarto cerebral se suele limitar a capacidades motoras, omitiendo las funciones cognitivas. Esto representa una limitación importante en la práctica clínica que impide la adecuada evaluación de la carga sanitaria del infarto cerebral en nuestra población.

OBJETIVO: Analizar las evaluaciones cognitivas de tamizaje (cribado) mediante el mini-examen del estado mental (MMSE, por sus siglas en inglés) a 90 días después de un primer infarto cerebral, así como su impacto en la mortalidad a un año del evento vascular.

MÉTODOS: Se analizó la cohorte multicéntrica mexicana PREMIER, eligiéndose a los sobrevivientes a 90 días de un primer infarto cerebral que contaran con la evaluación MMSE. Se analizó la distribución de las calificaciones del MMSE según las categorías de la escala funcional modificada de Rankin (mRS, por sus siglas en inglés), para examinar la carga de alteraciones cognitivas aún en sujetos con moderada o nula discapacidad. Se evaluó además el impacto de la calificación del MMSE respecto a la probabilidad de muerte a un año.

RESULTADOS: Un total de 435 sobrevivientes a un primer infarto cerebral (50.1% mujeres, mediana de la edad: 68 años, rango intercuartilar: 55 a 76 años) recibieron evaluación cognitiva de tamizaje mediante el instrumento MMSE (media: 23.2, DE: 6.3 puntos). El promedio de la calificación del MMSE fue progresivamente menor en pacientes con mRS de 0-1 puntos (25.8, DE: 4.4 puntos), 2-3 puntos (22.0, DE: 6.6 puntos) y 4-5

puntos (18.4, DE: 6.8 puntos) ($p < 0.001$). Mas aún, la frecuencia de casos con MMSE < 24 fue significativamente mayor conforme existía mayor discapacidad, pero notablemente, los pacientes con un estado funcional muy bueno a excelente (mRS 0-1) también presentaron una alta frecuencia de desempeño subóptimo en el MMSE (mRS 0-1: 23.9%, mRS 2-3: 46.6%, mRS 4-5: 72.5%; $p < 0.001$). Situación similar se observó con un punto de corte del MMSE de < 18 puntos (mRS 0-1: 6.3%, mRS 2-3: 22.4%, mRS 4-5: 42.0%; $p < 0.001$). Un MMSE < 24 se asoció significativamente a mayor probabilidad de muerte a 12 meses (69.2 vs 38.2%, en pacientes con MMSE < 24 y superior, respectivamente; $p = 0.02$; RR: 3.79, IC del 95%: 1.16 a 12.37).

CONCLUSIÓN: No obstante las limitaciones del MMSE como instrumento de tamizaje de la función cognitiva, es evidente que importantes alteraciones se observan a 90 días después de un primer infarto cerebral, aún en sujetos sin discapacidad motora significativa. Un desempeño cognitivo pobre es un factor de riesgo para muerte a 12 meses del evento vascular.

DESCRIPCIÓN DE LAS CARACTERÍSTICAS CLÍNICAS DE LA CEFALEA TIPO TENSIONAL EN UNA POBLACIÓN DE UNA CLÍNICA DE CEFALÉAS. REPORTE PRELIMINAR

MARFIL RIVERA ALEJANDRO, MARÍA FERNANDA SILLER REYES, DE LA CRUZ GONZÁLEZ JUAN GILBERTO, GARZA MARTÍNEZ ANA TERESA, CANTÚ MACÍAS JESÚS ANASTASIO

ANTECEDENTES: Las características de la cefalea tipo tensional han sido poco estudiadas en el país. Existen estudios sobre la migraña, pero hasta donde hemos sabemos no hay estudios sobre este problema clínico tan común.

OBJETIVO: Describir la casuística de la cefalea tipo tensional de una clínica de cefaleas del Norte de México.

MÉTODOS: Estudio descriptivo, retrospectivo, longitudinal de los expedientes clínicos de la población de una clínica de cefaleas. Periodo de octubre de 2011-junio 2012. La captura de datos sigue en curso. Los pacientes incluidos cumplían con los criterios vigentes de la Sociedad Internacional de Cefaleas. Se estudiaron las variables clínicas habituales, las características del dolor, las comorbilidades, los tratamientos utilizados y la respuesta a los mismos. Los resultados se analizaron con estadística descriptiva y se expresan en medias y desviaciones estándar. El reclutamiento de pacientes esta en progreso.

RESULTADOS: Se han identificado 23 pacientes, 16 mujeres, con edades promedio de 64.8 (hombres) y 43.25 años. La mayoría de las mujeres (11) laboraban; se consignaron antecedentes familiares de cefalea en diez; había más de una cefalea en seis. La frecuencia de la cefalea dio resultados dispersos; el dolor era opresivo en 56%; la localización, lo mismo que las irradiaciones no tenía algún patrón definido. La intensidad fue descrita como moderada a severa en 14 (60%). Hubo acompañantes en 11, siendo la náusea la más frecuente. Ninguno refirió fonofobia o manifestaciones disautonómicas. Se describieron detonantes en 12, principalmente estrés emocional. El principal remitente fue el sueño. En 21 pacientes la escala de MIDAS fue de 0. Sólo dos pacientes no habían recibido tratamientos previos. Sólo un paciente tenía migraña concomitante. Se detectaron trastornos del estado de ánimo en tres pacientes. Los medicamentos más usados para el tratamiento fueron las benzodiacepinas 52% (12), AINE's 52% (12), antidepresivos 25% (6), o combinaciones de éstos. El intervalo más frecuente para la segunda evaluación fue de cuatro semanas. Hubo reducción de 50-100% del dolor en 52% (12), y en cuatro (17%) no hubo ninguna respuesta. El tiempo promedio de respuesta fue de 16 días.

DISCUSIÓN: Nuestros resultados, aunque parciales, sugieren que la combinación de benzodiacepinas y AINE's es de utilidad en esta entidad. Los datos clínicos del dolor difieren un poco con lo descrito en la literatura, lo mismo que el impacto en las actividades de la vida diaria medido por MIDAS. Falta tener una muestra mayor.

LEUCOENCEFALOPATÍA MULTIFOCAL PROGRESIVA. REPORTE DE UN CASO

BOUCHAN RIVERA E,* COLÍN LUNA JI,* ORTIZ SAUCEDO IS,* GONZÁLEZ MUÑOZ AM,* FERNÁNDEZ VERA JA,* MARTÍNEZ MATA J*

*HOSPITAL JUÁREZ DE MÉXICO, DIVISIÓN DE NEUROCIENCIAS, NEUROLOGÍA CLÍNICA.

OBJETIVO: Reportar un caso particular atendido en nuestro servicio.

MÉTODO: Masculino, 36 años de edad, soltero, residente del Estado de México, electricista, tabaquismo, etilismo, cannabis, thinner y cocaína activa durante 15 años. Hetero-

sexual, niega conductas sexuales de alto riesgo. Presenta ambliopía súbita bilateral con incapacidad para reconocer caracteres finos, alexia y acromatopsia. Referido por oftalmólogo quien descarta enfermedad ocular orgánica.

A su ingreso sin otro hallazgo clínico. Se inicia manejo con esteroide parenteral sin mejoría. Evoluciona con fiebre de hasta 38.5 °C, desorientación, confusión, desinhibición y agresividad.

RESULTADOS: Potenciales evocados visuales: Daño retinopático sugestivo de desmielinización del nervio óptico. **Bioquímicos** BH: Linfopenia leve, QS, ES, PFH normal.

VIH ELISA (+) Western Blot(+). **Radiológicos: Rx de tórax:** radiopacidad reticular bilateral sugestiva de imagen neumónica. **RMN FLAIR:** Áreas hiperintensas subcorticales de predominio temporal y occipital bilateral.

CONCLUSIONES: Leucoencefalopatía multifocal progresiva. Infección lítica de las células gliales en pacientes inmunocomprometidos. Causada por polyomavirus humano JC. Infecta sólo a seres humano, se relaciona con casos avanzados de infección por VIH-1.

ANORMALIDADES AUTONÓMICAS EN PACIENTES CON ESCLEROSIS LATERAL AMIOTRÓFICA

COURET-ALCARAZ PATRICIO,* **** ESPINOSA MEZTLI,** OCAÑA-MUNGUÍA MARCO,*** MARTÍNEZ HÉCTOR R****

* DEPARTAMENTO DE INVESTIGACIÓN ESCUELA DE MEDICINA ITESM, ** FACULTAD DE MEDICINA UANL, *** ESCUELA DE MEDICINA UDEM, **** INSTITUTO NEUROLOGÍA TEC SALUD.

INTRODUCCIÓN: La esclerosis lateral amiotrófica (ELA) es una enfermedad degenerativa, progresiva que resulta en debilidad progresiva y atrofia de músculos voluntarios, afectando neuronas motoras en la corteza motora y neuronas motoras inferiores en la médula espinal. Tradicionalmente se ha considerado una enfermedad puramente motora. Algunos trabajos han estudiado la presencia de estas manifestaciones, aunque no son muy prominentes en esta enfermedad. Los síntomas de afectación al sistema nervioso autónomo (SNA) en ELA han sido reportados en algunos estudios, cada vez se acumula más evidencia sobre su presencia. En el presente trabajo se reportan sujetos con disfunción autonómica y con diagnóstico de ELA de acuerdo con criterios El Escorial, incluidos en el protocolo "Trasplante autólogo de células Madre en la corteza motora de pacientes con ELA".

MÉTODOS: Se buscaron retrospectivamente signos y síntomas clínicos de disfunción autonómica en el expediente clínico de investigación de 33 sujetos con ELA, del protocolo "Trasplante autólogo de células madre en la corteza motora de pacientes con ELA".

RESULTADOS: Se encontraron seis pacientes (18%) con problemas autonómicos reportados en su expediente; al momento que se evaluó clínicamente, inicialmente o en seguimiento en protocolo.

DISCUSIÓN: Algunos de los problemas autonómicos estudiados en ELA han sido la salivación, las disfunciones cardíacas, sudoración, función pupilar, manifestaciones gastrointestinales y función lacrimal. Nos remitimos a discutir las que presentaron los pacientes de nuestra serie. Aunque este trabajo tiene muchas limitaciones y se remite a ser descriptivo, el objetivo es hacer evidente que los problemas autonómicos están presentes en pacientes con ELA, e identificarlos tiene relevancia terapéutica. Este trabajo "abre la puerta" a que se investigue la presencia de síntomas autonómicos en ELA. Se necesitan más estudios que establezcan o apoyen el concepto de ELA como enfermedad multisistémica.

CALIDAD DE SUEÑO Y SUS DETERMINANTES EN PACIENTES MEXICANOS CON ENFERMEDAD DE PARKINSON

ESTRADA-BELLMANN INGRID,* LÓPEZ-RUIZ MINERVA,** RODRÍGUEZ-VIOLANTE MAYELA,*** CERVANTES-ARRIAGA AMIN****

* HOSPITAL UNIVERSITARIO JOSÉ E. GONZÁLEZ MTY, N.L. ** HOSPITAL GENERAL DE MÉXICO, *** INSTITUTO NACIONAL DE NEUROLOGÍA Y NEUROCIRUGÍA

INTRODUCCIÓN: La enfermedad de Parkinson (EP) se caracteriza por bradicinesia, rigidez, temblor en reposo y pérdida de reflejos posturales. Sin embargo, existen alteraciones no motoras asociadas, entre las que se encuentran los trastornos del sueño, que pueden ser propias de la enfermedad o asociadas al uso de medicamentos.

OBJETIVO: Fue evaluar la calidad de sueño y sus determinantes en pacientes mexicanos con EP.

MATERIAL Y MÉTODOS: Se aplicó la escala de sueño PDSS-2 a pacientes con diagnóstico de EP que acudieron a la consulta en tres centros hospitalarios de referencia entre los meses de junio y julio de 2012. Se realizó estadística descriptiva y análisis multivariado con regresión lineal para determinar los principales determinantes de la puntuación del PDSS-2.

RESULTADOS: Se incluyeron 84 pacientes, 58 (69%) hombres y 26 (31%) mujeres. La edad media fue 62.5 ± 10.1 años y la media del tiempo de evolución fue de 5.4 años. La media del estadio de Hoehn y Yahr fue de 2.18 ± 1.1 . En cuanto a los trastornos del sueño, la puntuación total media del PDSS-2 fue de 20.8 ± 12.6 . El dominio "sueño alterado" (ítems 1-3, 8 y 14) fue el que obtuvo la mayor puntuación con una media de 8.8 puntos, seguido del dominio de síntomas motores (7, 9-11, y 15) con una media de 6.3 y finalmente el dominio de síntomas motores nocturnos (4-6, 12 y 13) con una media de 5.8. El principal factor de riesgo para una mayor puntuación en el PDSS-2 fue el estadio de HY.

CONCLUSIÓN: La frecuencia de alteraciones del sueño entre los pacientes con EP es elevada. Los síntomas motores nocturnos se encuentran entre los más comunes, sin embargo, en el presente estudio se encontró que los síntomas nocturnos de tipo no motor son frecuentes en esta población.

OFTALMOPLEJÍA EXTERNA PROGRESIVA CRÓNICA. REPORTE DE DOS CASOS

TAFOYA G, GASTELUM R, DELGADILLO E, GARMENDIA A, MILLAN J.

INTRODUCCIÓN: Las citopatías mitocondriales representan las patologías con presentación clínica más diversa dentro de las enfermedades metabólicas que resultan de la alteración genética, estructural o bioquímica de las mitocondrias generando problemas en la producción de ATP. La OECP es una miopatía pura que se caracteriza por debilidad de los músculos extraoculares manifestada en forma de ptosis y oftalmoparesia.

OBJETIVO: Dar a conocer las características clínicas, algoritmo diagnóstico y estudios complementarios en dos pacientes con OECP.

CASO 1: Masculino de 36 años que acude por cuadro de seis años de evolución caracterizado por ptosis bilateral no fluctuante durante el día acompañada de limitación multidireccional de los movimientos oculares de carácter progresivo y fatiga generalizada. EF destaca apertura palpebral de OD 6 mm y OI 8 mm y oftalmoplejía bilateral. Perfil tiroideo normal, TAC de cráneo normal. PER negativa a bajas frecuencias. EMG con neuromiopatía de predominio miopático sin inestabilidad de membrana.

CASO 2: Masculino de 60 años sin antecedentes de importancia, acude con cuadro que inició desde los 18 años con ptosis bilateral de predominio izquierdo y oftalmoplejía simétrica, que se corrobora clínicamente. Perfil tiroideo normal. TAC de cráneo normal. EKG Normal. EMG con miopatía generalizada con escasa inestabilidad de membrana. En los dos casos se realizó prueba terapéutica con piridostigmina que fue negativa. Se solicitó biopsia muscular reportando fibras rojas rasgadas. Ante la necesidad de realizar diagnósticos diferenciales se inicia protocolo y pruebas terapéuticas para descartar Oftalmopatía de Graves y *Miastenia gravis*. Debido a la presentación clínica más los hallazgos reportados en la biopsia de músculo se diagnostica OECP.

CONCLUSIONES: La OECP puede ser difícil de diferenciar de otras patologías como la *Miastenia gravis* ocular, por lo que ante un cuadro clínico no típico de la segunda más poca respuesta a tratamiento está indicado realizar una biopsia muscular.

SÍNDROME DE GUILLAIN BARRÉ, EXPERIENCIA EN EL DEPARTAMENTO DE NEUROPEDIATRÍA DEL HOSPITAL INFANTIL DE MÉXICO, FEDERICO GÓMEZ (HIMFG)

GONZÁLEZ VÁZQUEZ MINERVA J, HERNÁNDEZ AGUILAR JUAN, PIZARRO CASTELLANOS MARIEL, ARMAS FLORES EDUARDO

ANTECEDENTES: El síndrome de Guillain Barré (SGB) se define clásicamente como una polirradículo-neuropatía aguda monofásica sensitivo motora adquirida, post infecciosa mediada inmunológicamente, por lo general de naturaleza desmielinizante. El SGB se presenta habitualmente como una debilidad progresiva que comienza en las piernas y que asciende paulatinamente hasta alcanzar su nivel máximo en menos de tres semanas en 80% y en menos de un mes en 90% de los casos, para posteriormente mejorar. En los niños la debilidad puede ser malinterpretada como ataxia. Los signos clínicos atípicos se

presentan principalmente en niños como irritabilidad, cefalea, náuseas o vómitos, somnolencia, dolor raquídeo, ataxia y signos meníngeos.

OBJETIVO: Describir las formas de presentación de los pacientes menores de 18 con SGB en los últimos diez años, de los pacientes con SGB que ingresan al Hospital Infantil de México, Federico Gómez, y analizar las manifestaciones clínicas iniciales, su progresión así como los estudios complementarios realizados, valorar la respuesta a manejo con esteroide, gammaglobulina y plasmáferesis.

METODOLOGÍA: Estudio descriptivo y retrospectivo sobre la base de revisión de los expediente clínicos de una serie consecutiva de casos de niños y adolescentes menores de 18 años que ingresaron en el Hospital Infantil de México, Federico Gómez por SGB entre (1 enero 2002-30 mayo 2012).

RESULTADOS: Se incluyeron 54 pacientes, de los cuales 29 (54%) eran hombres y 25 (46%) eran mujeres. Las variantes del SGB encontradas fueron clasificadas en polirradiculopatía desmielinizante inflamatoria aguda (PDIA) 30 (n) 55.6%, Síndrome de Miller Fisher 9(n) 16.7%, Neuropatía axonal motora aguda 6(n) 11.1% Neuropatía axonal sensitivo motora 4(n) 7.4%, polineuropatía craneal múltiple 4(n) 7.4%, polineuropatía faringocervicobraquial (PFCB) 1(n) 1.9%. Se procedió a estadificar la gravedad de la enfermedad con la escala de Hughes encontrando en el Grado 1 al 27.8%, Grado 2 al 50%, Grado 3 al 5.6%, Grado 4 al 3.8%, Grado 5. 13%, no se registraron pacientes en el grado 6. Sólo dos pacientes recibieron manejo con plasmáferesis.

DISCUSIÓN: Aun cuando el Hospital Infantil de México, Federico Gómez, es un centro de referencia nacional para la atención pediátrica, debido a su localización geográfica en la capital del país 59.3% de los pacientes provenían del área metropolitana. El rango de edad fue muy amplio (18 meses de edad a 18 años), predominando sexo masculino. Existió el antecedente de un pródromo infeccioso en 41 pacientes (en orden de frecuencia infecciones de vías respiratorias altas, gastrointestinales, infección de vías urinaria) en dos de nuestros pacientes se encontró antecedentes de vacunación previa. La presencia de signos y síntomas atípicos como lo son meningismo, cefalea, fiebre, y vómitos, pueden ser difíciles de interpretar como un cuadro clínico de SGB, sobre todo en niños menores de cinco años, lo cual puede simular otro tipo de enfermedades entre las que cabe mencionar, miositis viral, encefalitis, meningitis e incluso tumores de SNC. La afección a nervios craneales se encuentra principalmente en las variantes atípicas de SGB.

CONCLUSIONES: En nuestra población pediátrica, los pacientes con edad escolar y adolescentes son más susceptibles de padecer SGB, principalmente en las estaciones climáticas de otoño e invierno, es una polirradiculoneuropatía frecuente en la edad pediátrica con una variabilidad de presentación significativa y su diagnóstico es esencialmente clínico ya que existen variantes inusuales de presentación clínica del SGB en la población pediátrica, como lo es polineuropatía craneal múltiple y la combinación de síndrome de Miller Fisher con parálisis faringocervicobraquial. Es importante la estadificación de los pacientes con SGB en escalas de gravedad de la enfermedad como lo es la escala de Hughes para determinar qué pacientes tratar con inmunoglobulina o plasmáferesis y en cuáles pacientes mantener en vigilancia.

CAMBIOS EN LA REACTIVIDAD VASCULAR CEREBRAL EN ADULTOS MAYORES CON DETERIORO COGNOSCITIVO LEVE VASCULAR SUBCORTICAL

MIMENZA ALVARADO ALBERTO, AGUILAR NAVARRO SARA G, JUAREZ ARELLANO SANDRA, BERNAL LÓPEZ CAROLINA, SAMUDIO CRUZ ALEJANDRA, AVILA FUENTES A

INTRODUCCIÓN: Una de las teorías para el desarrollo de los trastornos cognitivos, es el daño cerebral microvascular, que se ha relacionado con una reducción en el flujo sanguíneo cerebral y que altera la reactividad vascular cerebral (RVC).

OBJETIVO: Determinar los cambios en la reactividad vascular cerebral en adultos mayores de 65 años con Deterioro Cognitivo Leve -Vascular Subcortical (DCL-VS) y sin DCL-VS.

MATERIAL Y MÉTODOS: Estudio prospectivo, caso-control. Se estudiaron sujetos con DCL-VS, sin demencia, y sin criterios clínicos de EVC, corroborado por IRM cerebral. Además de la edad y sexo se recogieron características sociodemográficas y factores de riesgo cardiovasculares. Se evaluó la reactividad vascular cerebral en la arteria cerebral media (ACM) por Doppler transcranial, a través de medio de la prueba de apnea (PA), para inducir hipercapnia, además, se determinó el índice de pulsatilidad. Se consideró un valor anormal, aquel menor a 0.8%. Se confirmó la distribución normal de los datos del BHI de ambas arterias mediante el test de Kolmogorov-Smirnov y Shapiro-Wills. Se comprobó si hubo diferencias en las medias de la RVC de ambas arterias en función del sexo, hipertensión arterial, diabetes mellitus, dislipidemia y ta-

baquismo en ambos grupos, mediante la prueba de t de Student. Además se buscó correlación lineal con la edad y sexo mediante la prueba de Pearson.

RESULTADOS: Se estudiaron 60 sujetos, 20 mujeres y diez hombres con DCL-VS. En el grupo control, se estudiaron 22 mujeres y ocho hombres. Con una edad media de 75 años (SD 5.01), 31% de los pacientes con DCL-VS, fueron diabéticos, 56% hipertensos, 55% dislipidemia y con historia de tabaquismo 30%. El valor medio de la velocidad media de la ACM derecha fue de 42.27 ± 12.6 cm/s en el grupo caso y de 58.7 ± 12.1 en el grupo control $p < 0.005$. El Valor medio de la velocidad de la ACM izquierda fue de 41.6 ± 12.6 cm-s en el grupo caso vs 59.8 ± 10.8 cm/s en el grupo control $p < 0.005$. El Índice de Pulsatilidad (IP) en los pacientes con DCL-VS fue de 1.02 en la ACMD y de 1.01 en la ACMI. La RVC se encontró alterada en pacientes con DCL-VS: .47 en la ACMD y .41 en la ACMI. vs el grupo control > 0.8 ($p < 0.005$). Además encontramos una correlación significativa y negativa entre los valores de RVC en la ACM derecha con la edad, de modo que a mayor edad menor es el valor de la RVC (r test, $p < 0.008$). Esto en ambos grupos de estudio.

CONCLUSIONES: La RVC reactividad vascular cerebral, se encuentra alterada en sujetos con DCL vascular (amnésico de múltiple domino y no amnésico). También existe una disminución e la velocidades de flujo en este grupo de edad. El Doppler transcraneal puede ser un instrumento útil para corroborar el perfil cognitivo de tipo vascular, incluso en estadios tempranos de la enfermedad.

SERIE DE CASOS: 10 PACIENTES CON MENINGITIS CRIPTOCÓCICA, PARÁMETROS CLÍNICOS Y DOSIS DE TRATAMIENTO

FLORES TELLO F, MARTÍNEZ RODRÍGUEZ HÉCTOR RAMÓN, ARMENDARIZ BETANCOURT IMMER

INTRODUCCIÓN: La criptococosis es una micosis en aumento por HIV y los trasplantes. Existen esquemas de tratamiento exitoso, no así la estandarización del manejo de las complicaciones.

OBJETIVO: Valorar las condiciones clínicas más frecuentes, como influyen los parámetros paraclínicos, el tratamiento y las complicaciones.

MÉTODOS: Estudio retrospectivo observacional longitudinal de los pacientes con diagnóstico de meningitis criptocócica del 2008 al 2011. Mediante metodología estadística de media y moda.

RESUMEN: Se incluyeron pacientes del 2008 al 2011 con diagnóstico de meningitis criptocócica. Un total de diez, nueve fueron hombres, todos con HIV, sólo cinco con HAART. Los síntomas más frecuentes fueron fiebre, ataque al estado general, todos con cefalea, ocho con alteración del estado de alerta, tres con signos meníngeos, seis con síntomas visuales y siete con hipoacusia. Bioquímicamente ocho tuvieron tinta china positiva, diez con cultivo positivo, cuatro presión de apertura entre 33 y 40 cm H₂O. Promedio de parámetros bioquímicos: Hb 12.9, linfocitos 0.9, albúmina de 3.1, K 3.7, creatinina 0.9, BUN 20. Tratamiento con Anfotericina B en promedio 860 mg, cuatro de ellos llegaron a 1.5 g donde se empleó fluconazol. El tiempo de estancia fue 29.5 días. Dos fallecieron con bicitopenia y desarrollaron falla renal.

DISCUSIÓN: La revisión del curso clínico en nuestro hospital identifica la similitud a lo descrito en otras partes del mundo. La correlación directa con la mortalidad fue la falla renal y hematológica. En los pacientes que se les indicó dosis hasta de 1.5 g de Anfotericina B presentaban mejoría, pero cultivo de LCR positivo. Analizando la literatura, es conveniente aplicar antibiogramas para identificar resistencia hacia la Anfotericina B, además de seguimiento a complicaciones como hipoacusia y amaurosis bilateral.

NEURODEGENERACIÓN ASOCIADA A DEFICIENCIA DE PANTOTENATO-CINASA. REPORTE DE TRES HERMANOS

PÉREZ-RODRÍGUEZ L,* PEREGRINO-SANTOS CM*
*SERVICIO DE NEUROLOGÍA PEDIÁTRICA. HOSPITAL DE LA NIÑEZ OAXAQUEÑA.

INTRODUCCIÓN: La neurodegeneración asociada a pantotenato cinasa (PKAN), es una enfermedad autosómica recesiva, asociada a la acumulación de hierro en los ganglios de la base, secundario a una mutación en el gen PANK2, localizado en el cromosoma 20p12.3, 13, que codifica a la enzima pantotenato cinasa 2 (PANK2), clave para la síntesis de la coenzima-A (CoA). La prevalencia se estima en 1 por cada 3 millones. En

su forma clásica se caracteriza por un síndrome extrapiramidal, de inicio en la primera década de la vida, asociado a síndrome piramidal, demencia, disartria, disfagia, retinitis pigmentaria y crisis convulsivas. En la resonancia magnética cerebral en la secuencia T2, se observa el signo de "ojo de tigre" (área de hiperintensidad en el globo pálido rodeada de un halo de hipointensidad), que no es exclusiva de esta enfermedad. Con progresión clínica fatal.

OBJETIVO: Describir las manifestaciones clínicas, hallazgos radiológicos y estudio molecular en una familia con tres hermanos afectados por deficiencia de PANK2.

REPORTE DE CASOS: Originarios del municipio de Pinotepa Nacional, Oaxaca. *Paciente 1:* Femenino producto de la G1, a los cinco años seis meses de edad, inicia con distonía focal, posteriormente generalizada, agregándose disartria, síndrome demencial y trastornos de la deglución, atrofia óptica, falleció a los 9 años de edad. *Paciente 2:* Masculino producto de la G3, a los cuatro años con distonía focal, y seis meses después disartria. *Paciente 3:* Femenino producto de la G2, inicia a los seis años de edad, con distonía focal, agregándose disartria y tartamudeo.

RESULTADOS: La IRM cerebral en los tres pacientes con signo en "ojo de tigre", estudio molecular en dos de ellos encontrando homocigosis del cambio c.656G > t (P.Gly219Val) en el gen PANK2.

CONCLUSIÓN: Se describe la primera familia en México reportada con neurodegeneración por deficiencia de pantotenato cinasa clásica.

PREVALENCIA DE TRASTORNOS DEL SUEÑO EN PACIENTES CON ENFERMEDAD DE PARKINSON EN EL SERVICIO DE NEUROLOGÍA DEL HOSPITAL UNIVERSITARIO "DR. JOSÉ ELEUTERIO GONZÁLEZ".

VERDIZCO AGUIRRE HAYDEÉ C, GAMBOA SARQUIS RAFAEL NAIM, GARCÍA VIERA DANIEL ALEJANDRO, VILLARREAL HÉCTOR JORGE, MARTÍNEZ HÉCTOR RAMÓN, ESTRADA BELLMANN INGRID

OBJETIVO: El síndrome parkinsoniano se caracteriza por bradicinesia, rigidez, temblor en reposo y pérdida de reflejos posturales. Sin embargo, existen alteraciones no motoras asociadas, entre las que se encuentran los trastornos del sueño, que pueden ser propias de la enfermedad o asociadas al uso de medicamentos. El propósito de este trabajo fue analizar la prevalencia de trastornos del sueño en pacientes mexicanos con parkinsonismo.

MATERIAL Y MÉTODOS: Se aplicó la escala PDSS-2 modificada a los pacientes con parkinsonismo que acudieron a la consulta de Neurología durante junio y julio de 2012. Posteriormente se analizó mediante estadística descriptiva.

RESULTADOS: Se registraron 25 pacientes, 13 (52%) hombres y 12 (48%) mujeres. El promedio de edad fue 65.8 años (rango 50 a 87 años), con siete años en promedio desde el inicio de los síntomas y una puntuación promedio de 2.72 en la escala de Hoehn y Yahr. Diecinueve pacientes (76%) utilizan levodopa. Dieciocho (72%) utilizan agonistas dopaminérgicos: nueve pramipexol, ocho rotigotina y uno bromocriptina. En cuanto a los trastornos del sueño, se documentó una puntuación promedio de 22.36 en el PDSS-2. Los hallazgos más frecuentes fueron la inmovilidad (2.6 puntos en promedio) y el insomnio terminal (2 puntos) mientras que el menos frecuente fue la necesidad de mover las extremidades durante la noche (0.64 puntos).

CONCLUSIÓN: La prevalencia de trastornos del sueño entre los pacientes con parkinsonismo es elevada. De éstos, los síntomas motores se encuentran entre los más comunes, aunque los trastornos no motores también son frecuentes en esta población.

CARACTERÍSTICAS FENOTÍPICAS DE PACIENTES MEXICANOS CON NEURODEGENERACIÓN POR ACÚMULO DE HIERRO CEREBRAL (NACH)

MORALES-BRICEÑO HUGO, MARTINEZ RAMIREZ DANIEL, RODRÍGUEZ-VIOLANTE MAYELA, CERVANTES-ARRIAGA AMIN

INTRODUCCIÓN: La NACH es clínica y genéticamente heterogénea y se caracteriza principalmente por trastornos del movimiento y acumulo cerebral de hierro en los ganglios basales (GB). Los estudios de IRM muestran depósito de hierro en GB. Las secuencias de ecogradiante y T2* ayudan a diferenciar los subtipos genéticos. Existen diez causas descritas de NACH, de las cuales sólo siete genes causales se han implicado.

JUSTIFICACIÓN: A pesar del progreso en la identificación de genes relacionados, actualmente se estima que 50% de los casos de NACH no tiene una base genética conocida.

OBJETIVOS: Describir las características fenotípicas de pacientes con NACH.

MÉTODOS: Evaluación de diez pacientes con NACH, mediante exploración neurológica y videograbación bajo consentimiento informado. IRM secuencia T2 y ecogradoiente, TAC craneo. Analisis de ceruloplasmina, ferritina, hierro, cobre urinario, acantocitos y otros exámenes.

RESULTADOS: Se analizaron diez pacientes (ocho mujeres), edad actual 42.62 ± 13.34 , edad de inicio 34.25 ± 19.12 . Las manifestaciones clínicas: síndrome disejecutivo 80% de los pacientes, parkinsonismo 50%, discinesia oromandibular (DOM) 50%, ataxia 20% y corea 40%. Todos los pacientes tenían por lo menos dos manifestaciones clínicas. El 100% con afección de globo palido bilateral en ecogradoiente.

CONCLUSIONES: La presentación clínica características de nuestros pacientes corresponden a las descritas en pacientes con NBIA. Sin embargo, no presentan la descripción fenotípica relacionada con las mutaciones genéticas mas frecuentes. En relación con la IRM, se ha reportados que distingue los tipos mas frecuentes. En nuestros pacientes no encontramos un patrón característico de las mutaciones mas comunes. La DOM fue un hallazgo característico en el inicio y evolución de la enfermedad en pacientes con corea. La determinación de genes asociado a NBIA en nuestros pacientes espera a determinarse. Ésta es la primera descripción de pacientes con este trastorno en pacientes mexicanos.

PATRONES CLÍNICOS Y ELECTROENCEFALOGRÁFICOS ASOCIADOS CON ACTIVIDAD ELECTRODECREMENTAL EN EL PACIENTE PEDIÁTRICO

GUTIÉRREZ CENICEROS MICHEL,* PÉREZ RAMÍREZ JOSÉ MARIEL*
*HOSPITAL INFANTIL DE MÉXICO "FEDERICO GÓMEZ"

ANTECEDENTES: La actividad electrodecremental (AED) en el EEG se ha descrito en espasmos infantiles, crisis tónicas y atónicas, considerandose reflejo de un trastorno cortical y de tallo cerebral. No existen estudios en Latinoamérica que describan la asociación electroclínica de la AED en el paciente pediátrico.

OBJETIVO: Describir los patrones clínicos asociados con AED en el paciente pediátrico.

MÉTODO: Se definió como AED al patrón de actividad rápida de bajo voltaje, de menos de 25mV y una frecuencia mayor de 15Hz o un aplanamiento difuso sin actividad rápida. Se incluyeron 37 pacientes entre cinco meses y 17 años de edad valorados en el Departamento de Electrofisiología entre junio 2009 y diciembre 2011. Se revisaron los registros de video EEG describiendo el patrón clínico asociado con AED, así como grafoelementos y tipo de crisis asociados, correlacionando edad y diagnóstico.

RESULTADOS: Se observó predominio de crisis tónicas (27%) y espasmos en flexión (24%) asociado con AED, describiéndose además arresto motor (14%), *drop head* (5.5%) y crisis de ausencia (5.5%). El grafoelemento mayormente asociado con AED fue el patrón punta onda lenta (43%). La etiología predominante fue la lesión hipóxico-isquémica (55%), encontrándose asociación con síndrome de Lennox Gastaut en 16.5% y síndrome de West en 13.5%.

CONCLUSIONES: La AED no es exclusiva de eventos tónicos y espasmos en edad pediátrica, pudiendo asociarse también con arresto motor, *drop head* y crisis de ausencia; considerando dichas asociaciones como heráldicas de epilepsia de difícil control.

EFFECTIVIDAD DEL USO DE NATALIZUMAB EN PACIENTES CON ESCLEROSIS MÚLTIPLE REMITENTE RECURRENTE EN UNA POBLACIÓN MEXICANA

JUAREZ MARTÍNEZ E, QUIÑONES S, NÚÑEZ L

INTRODUCCIÓN: Esclerosis múltiple (EM) es enfermedad inflamatoria que condiciona discapacidad progresiva. Se han desarrollado tratamientos moduladores, pero la progresión persiste. Natalizumab inhibe moléculas de adhesión y migración leucocitaria al parénquima cerebral atenuando inflamación y previniendo nuevas lesiones. Su efectividad ha sido comprobada en los últimos diez años (Reino Unido, Europa, Norteamérica). Incluido en guías de tratamiento México 2010 donde se ha encontrado progresión de discapacidad con mortalidad importante atribuible a complicaciones por EM (12%). No hay reportes de experiencia del fármaco en población mexicana.

OBJETIVO: Conocer efectividad de natalizumab en reducción de recaídas anuales, progresión de discapacidad y relación con calidad de vida en pacientes mexicanos con EM Remitente Recurrente (EM-RR) en Neurología CMN 20 de Noviembre ISSSTE.

METODOLOGÍA: Diez pacientes (mayo 2011-julio 2012) que recibieron natalizumab y completaron 12 aplicaciones. Se recopiló número de recaídas (año previo inicio natalizumab). Se aplicaron escalas EDSS y SF-36- basal, 6a., 12a. aplicación. Se cuantificaron recaídas durante el periodo. Se compararon resultados basales y al término de aplicaciones. Se realizó T Pareada (diferencias pre y post-tratamiento), correlaciones y analisis bootstrap.

RESULTADOS: Media basal EDSS: 3.6 (DE 1.84, IC 95% 1.0-6.0) SF-36: 54.7 (DE 20.14, 15-79) puntos. Media número de recaídas basal: 2.67 (DE 0.20, IC 95% 2-3), 12a. aplicación: 0.20 (DE 0.422, IC 95% 0-1). Método de bootstrap: reducción en EDSS con media de 0.77 ($p < 0.05$, IC 0.16-1.38) a dos colas. Correlación positiva de 0.89 ($p < 0.001$, IC 0.66-0.98) en mejoría del EDSS. Diferencia en calidad de vida mejoró con media de 13.1 ($p < 0.043$, IC 3.4-23.6), correlación positiva de 0.64 ($p < 0.05$, 0.09-0.92).

CONCLUSIONES: Natalizumab es efectivo en reducción de tasa anual de recaídas, reducción del EDSS y mejoría de calidad de vida.

TROMBÓLISIS INTRA-ARTERIAL CON UTILIZACIÓN DE TENECTEPLASA

GARCÍA CAZAREZ RICARDO, LUNA CARDENAS ERNESTO, OCHOA SOLÓRZANO MARCO ANTONIO, CASTRO MACÍAS JAIME IVÁN, MIRANDA GONZÁLEZ ALEJANDRO

INTRODUCCIÓN: La Alteplasa es el fármaco actualmente autorizado para trombólisis en pacientes con infarto cerebral en las primeras 4.5 horas, siendo la aplicación intravenosa la vía de administración, sin embargo, se encuentra en estudio la utilización de otros agentes trombolíticos de nueva generación como es la Tenecteplasa en este grupo de pacientes. El Tenecteplasa es un trombolítico de tercera generación con mayor afinidad por el trombo y con menor riesgo de complicaciones hemorrágicas. Sin embargo no se tiene reportes en relación con su aplicación vía intra-arterial en pacientes no candidatos para trombólisis intravenosa, como parte de las opciones de rescate vascular.

OBJETIVOS: Describir el caso clínico de rescate vascular con trombólisis intra-arterial utilizando un agente trombolítico de última generación como es la Tenecteplasa.

MÉTODOS: Reporte de caso: Hombre de 52 años de edad diestro, con diagnóstico de infarto agudo al miocardio reciente por lo que requirió realización de angiografía coronaria diagnóstica presentando durante el procedimiento de forma súbita la presencia de afasia global, paresia facial central izquierda y monoparesia braquial ipsilateral (NIHSS de 11), debido a que el paciente tenía contraindicaciones para trombólisis intravenosa se decidió realizar por el mismo abordaje femoral una angiografía cerebral detectando la presencia de trombo a nivel insular de la arteria cerebral media izquierda por lo que se subió un micro catéter y se aplicó a nivel del trombo Tenecteplasa, ya que era el único trombolítico disponible, observando en controles angiográficos durante la trombólisis intra arterial recanalización de la arteria con adecuado flujo a nivel del segmento proximal de la arteria, presentando el paciente mejoría clínica con NIHSS de 1 al terminar el procedimiento, sin observar complicaciones hemorrágicas en control tomográfico. El paciente egresó y a los tres meses permanece con rankin modificado de 0.

CONCLUSIONES: El avance farmacológico permite actualmente tener más herramientas y estrategias para el tratamiento del infarto cerebral, entre los que destacan los trombolíticos de nueva generación, estando aun en investigación la utilidad de Tenecteplasa en su aplicación intravenosa en infarto cerebral. El caso que se presenta demuestra adecuada respuesta con la utilización de este agente en un caso con contra indicaciones para trombólisis intravenosa y sin haber presentado complicaciones hemorrágicas el cual es el principal efecto adverso de los trombolíticos.

DOLICOECTASIA VERTEBROBASILAR, PRESENTACIÓN DE UN CASO Y REVISIÓN DE LA LITERATURA

MUÑOZ MONTUFAR JUAN PABLO,* REYES CUAYAHUITL ARACELI,* RAYO MARES JESÚS DARÍO,* GALVAN HEREDIA PENÉLOPE*
*UMAE HOSPITAL DE PEDIATRÍA CMN SIGLO XXI, IMSS, MÉXICO. D.F.

INTRODUCCIÓN: Hablamos de dolicoectasia vertebrobasilar (DVB) a la elongación, dilatación y tortuosidad de las arterias de la circulación posterior, con prevalencia de 50/

100,000 habitantes, incidencia 0.06-5.8%, su mecanismo de producción no está bien definido, con afección tanto a la circulación anterior como posterior, siendo más frecuente esta última. Relacionada con la edad, hipertensión arterial y género masculino, asociándose con enfermedades de tejido conectivo, enfermedad de Fabry y otros defectos enzimáticos. Las manifestaciones clínicas dependen del territorio vascular afectado, se han presentado casos asintomáticos, como causa de neuralgia del trigémino o ictus recurrentes tanto isquémicos como hemorrágicos. El diagnóstico por imagen presenta diámetro de la arteria basilar > 4.5 mm a nivel de puente. El tratamiento es controvertido.

OBJETIVO: Presentar un caso de dolicoectasia vertebrobasilar en paciente pediátrico, y revisión de la literatura.

MATERIAL Y MÉTODOS: Revisión del caso clínico y de la literatura.

CASO CLÍNICO: Lactante masculino de 23 meses de edad sin antecedentes perinatales de importancia, desarrollo psicomotor normal. Inicia 24 h previas a su ingreso con alteración del estado de alerta, hemiparesia faciocorporal derecha, con deterioro neurológico ameritando ventilación mecánica asistida, se realiza tomografía de cráneo evidenciando hipodensidad en región frontoparietal izquierda y bulbo, SPECT cerebral con hipoperfusión frontoparietal y bulbar izquierda, angiografía con malformación vascular izquierda. Tratamiento a base de anticoagulante oral y rehabilitación actualmente con recuperación completa.

DISCUSIÓN: La DVB es una anomalía infrecuente con o sin factores de riesgo cardiovascular, puede cursar asintomática, el riesgo de eventos vasculares cerebrales, así como su recurrencia depende de la morfología y de la evolución de la misma, los pacientes pediátricos pueden presentar afección difusa, el tratamiento sigue siendo un punto controvertido, optando por ser médico, a base de anticoagulante aunque se ha reportado hemorragias tras la administración del mismo, el paciente que se presenta ha tenido respuesta favorable con seguimiento de seis meses.

CONCLUSIÓN: La DVB es una entidad que merece vigilancia por el riesgo de recurrencia de ictus, así como por la evolución de su morfología, es indudable la importancia de realizar estudios en pacientes pediátricos, con énfasis en la evolución clínica e imagenológica.

CARACTERÍSTICAS DEMOGRÁFICAS Y CLÍNICAS DE PACIENTES CON TROMBOSIS VENOSA CEREBRAL HOSPITALIZADOS EN CENTRO MÉDICO SIGLO XXI EN EL PERIODO DE 2009-2012

GUERRERO-CANTERA JOSÉ, NERI NANI GABRIEL ADOLFO, BERTADO-CORTÉS BRENDA, CARRERA PINEDA RAÚL***

* MÉDICO RESIDENTE. SERVICIO DE NEUROLOGÍA HOSPITAL DE ESPECIALIDADES CENTRO MÉDICO NACIONAL SIGLO XXI, IMSS. ** MÉDICOS DE BASE. SERVICIO DE NEUROLOGÍA HOSPITAL DE ESPECIALIDADES CENTRO MÉDICO NACIONAL SIGLO XXI, IMSS. *** JEFE DEL SERVICIO DE NEUROLOGÍA HOSPITAL DE ESPECIALIDADES CENTRO MÉDICO NACIONAL SIGLO XXI, IMSS.

INTRODUCCIÓN: La trombosis venosa cerebral (TVC) es tipo poco frecuente de Enfermedad Cerebral Vasculosa (EVC), representa de 0.5 a 1% del total de casos. Es de interés conocer cuáles son los aspectos clínicos y demográficos que más se presentan en los pacientes que se han atendido en nuestro hospital con el diagnóstico de TVC.

OBJETIVOS: (a) Describir las características demográficas de los pacientes con TVC que han sido hospitalizados en el HE CMN SXXI (b) Describir las características clínicas de los pacientes con TVC que han sido hospitalizados en el HE CMN SXXI.

PACIENTES Y MÉTODOS: Se realizó un estudio observacional retrospectivo y descriptivo. Pacientes con diagnóstico de TVC mediante angiografía resonancia hospitalizados en HE CMN SXXI, periodo de marzo de 2009 a marzo de 2012. Recolección de datos de expedientes clínicos. Se utilizó estadística descriptiva.

RESULTADOS: Se obtuvieron registros de 18 pacientes, cuatro hombres (22%) y 14 mujeres (78%). El promedio de edad de 40 años. El tiempo promedio entre el inicio de síntomas y el diagnóstico definitivo fue de 15 días, aunque ya ingresados en la unidad el tiempo promedio de diagnóstico fue de cuatro días. Los principales factores de riesgo identificados fueron tabaquismo (33%) y consumo de hormonales orales (28%). La presentación clínica los datos más frecuentes fueron la cefalea (78%) crisis convulsivas (61%) y focalización (67%). Las estructuras venosas más frecuentemente afectadas fueron el Seno Sagital Superior (55%), el Seno Transverso Izquierdo (44%), el Seno Transverso Derecho (33%) y el Seno Sagital Inferior (28%).

CONCLUSIONES: La TVC es una entidad poco frecuente, que llega a ser difícil de diagnosticar, usualmente afecta a personas jóvenes. La presentación clínica más frecuente en

nuestro medio comprende cefalea, crisis convulsivas y focalización. Las estructuras venosas afectadas son similares en frecuencia a lo reportado en la literatura.

MENINGITIS CARCINOMATOSA CON TUMOR PRIMARIO DESCONOCIDO SUBDIAGNOSTICADA Y TRATADA COMO TUBERCULOSIS DE SISTEMA NERVIOSO CENTRAL

YURIDIA LISET ROQUE VILLAVICENCIO*

* HOSPITAL CENTRAL "DR. IGNACIO MORONES PRIETO" SLP.

INTRODUCCIÓN: La meningitis carcinomatosa es la manifestación inicial de cáncer sistémico en sólo 5-10% de los casos, de 60 a 70% de los pacientes que la presentan cuentan ya con enfermedad sistémica progresiva. Después de llegar al espacio subaracnoideo y leptomeninges, las células tumorales se transportan a la totalidad del neuroeje; como consecuencia hay presencia de signos y síntomas neurológicos variados, de acuerdo con el territorio afectado. Sólo 50% de los pacientes con meningitis neoplásica manifiestan citológico de LCR positivo con la punción inicial, por lo que pueden ser necesarias PL repetidas, ya que en 90% de los pacientes pueden detectarse células malignas en el examen citológico.

OBJETIVO: Dar a conocer un caso clínico de meningitis carcinomatosa que no fue diagnosticado inicialmente; siendo tratado como tuberculosis de SNC se continuaba con tratamiento antifímico a pesar de la mala evolución del paciente.

MÉTODO: Paciente masculino de 63 años de edad con cuadro de seis meses de evolución caracterizado por cefalea y náuseas, es tratado como cuadro de cefalea tensional sin mejoría, posteriormente se decide realizar PL: ocho leucos 100% MN, proteínas 48 mg/dL, glucosa 28 mg/dL; se continuó con tratamiento sintomático, posteriormente presenta pérdida de peso, y afección de nervios craneales, III completo derecho, IV, VI, VII, IX y XII. Se decide su ingreso a hospital, se llevaron a cabo PL repetidas enviando muestras para citológico, citoquímico y PCR de Tb, asimismo, IRM; es iniciado tratamiento antifímico sin mejoría. Por lo que se realiza biopsia de meninges y cerebro.

RESULTADOS: El resultado histopatológico de la biopsia de meninges y cerebro reporta carcinomatosis meníngea.

CONCLUSIÓN: Es conocido que sólo 50% de los pacientes con meningitis carcinomatosa manifiestan citológico de LCR positivo con la punción inicial, por lo que pueden ser necesarias PL repetidas. Es importante considerar el contexto clínico del paciente, ya que el examen neurológico anormal, el análisis anormal aunque no específico del LCR y la exclusión de infecciones de SNC; son altamente sugestivos de meningitis carcinomatosa.

HALLAZGOS POLISOMNOGRÁFICOS EN UNA PACIENTE CON DEGENERACIÓN CEREBELOSA PARANEOPLÁSICA (DCP) REPORTE DE CASO

RODRÍGUEZ ROCHA B, ÁNGEL ALAVEZ G, AGUILAR CASTILLO SJ

INTRODUCCIÓN: La DCP es un trastorno poco frecuente y a nuestro conocimiento, no se han descrito las alteraciones del sueño o polisomnográficas que pudieran presentarse. Se sabe que en procesos neurodegenerativos como el Alzheimer, Parkinson y otros, existe una alta prevalencia de trastorno conductual del sueño REM (TCSR), síndrome de piernas inquietas (SPI), síndrome de movimientos periódicos de las extremidades (SMPE) y apnea obstructiva del sueño (SAOS). El resultado final de la DCP es una neurodegeneración selectiva, que hipotéticamente podría cursar con alteraciones del sueño similares a las descritas en los trastornos degenerativos primarios mencionados.

OBJETIVO: Describir los hallazgos polisomnográficos de una paciente con DCP y revisión de la literatura.

MATERIAL Y MÉTODOS: Femenino de 57 años, diestra. Presenta cuadro de nueve meses de evolución caracterizado por temblor cerebeloso. Se agrega inestabilidad de la marcha, lateropulsión indistinta, y labilidad emocional. Síntomas generales, pérdida ponderal de 20% del peso habitual en los últimos seis meses. Motivo de consulta: insomnio y Somnolencia excesiva diurna moderada. EF. Disimetría y disidiadocinesia bilateral y Romberg positivo. Marcha atáxica y disartria. Se realizaron anticuerpos antineuronales nucleares (ANNA1) positivos 1:20. IRM cerebral normal. PET-TC corporal normal. PSG muestra TCSR y SMPE leve. Se realizó búsqueda en Pubmed y Ovid cruzando términos: síndrome cerebeloso paraneoplásico, degeneración

cerebelosa paraneoplásica con: Polisomnografía, trastornos del sueño, trastorno conductual del sueño REM y síndrome de movimientos periódicos, sin obtener ningún resultado.

RESULTADOS: La evaluación PSG mostró: TCSR y SMPE. Anticuerpos ANNA 1: positivos. No se obtuvieron resultados de reporte de caso en la literatura médica.

CONCLUSIONES: A la fecha no existen descripciones de casos y no se conocen las alteraciones del sueño en pacientes con DCP. En nuestro caso, se demuestra TCSR, en paciente con DCP confirmada por ANNA1. Existe la necesidad de evaluar aspectos del sueño en pacientes con este diagnóstico y su confirmación polisomnográfica.

CURSO CLÍNICO Y RESPUESTA AL TRATAMIENTO DE SÍNDROME DE OPSOCLONUS MIOCLONUS EN ADULTOS. PRIMER ESTUDIO EN POBLACIÓN MEXICANA

MORALES BRICEÑO HUGO, DÍAZ ALBA ALEXANDRA, OJEDA-LÓPEZ CARMEN, ESPINOZA LÓPEZ DULCE ANABEL

ANTECEDENTES: El síndrome de opsoclonus mioclonus (SOM) continúa siendo un diagnóstico poco frecuente en adultos, es caracterizado por inicio subagudo de opsoclonus, el cual se caracteriza por sacadas involuntarias caóticas que ocurren en todas direcciones sin intervalo intersaccado. El opsoclonus es usualmente asociado con mioclonía de acción que involucra predominantemente el tronco, extremidades y cabeza. Algunos pacientes pueden tener disfunción cerebelosa con disartria y ataxia troncal, y síntomas neuropsiquiátricos asociados como encefalopatía. El SOM ocurre principalmente como consecuencia de una etiología paraneoplásica o idiopática; en ambos casos, se cree que la fisiopatología es autoinmune. El curso clínico y respuesta a tratamiento es usualmente mejor en el SOM idiopático en comparación con el paraneoplásico. Sin embargo, debido a la poca frecuencia de presentación de SOM en adultos existen solo algunos reportes en la literatura sobre tratamiento de etiologías específicas. Nuestro objetivo en este estudio observacional es analizar la respuesta al tratamiento en una serie de casos de pacientes adultos con SOM idiopático. La fenomenología clínica y el curso en el seguimiento a corto plazo se discutirá.

MÉTODOS Y PACIENTES: Realizamos un estudio de todos los pacientes con diagnóstico presuntivo de SOM que fueron atendidos en el Instituto Nacional de Neurología y Neurocirugía en la Ciudad de México entre enero del 2009 y diciembre 2011. Las variables clínicas y demográficas incluyeron edad, género, antecedente de infección de vías aéreas superiores y tiempo desde el inicio de síntomas a la atención médica. La exploración neurológica incluyó evaluación de movimientos oculares en busca de opsoclonus o flutter, ataxia troncal, ataxia de extremidades, disartria, mioclonías y encefalopatía. En todos los casos se confirmó opsoclonus y flutter ocular por electronistagmografía. El abordaje diagnóstico incluyó análisis de PCR para Herpes Virus Simple tipo 1 y 2 en líquido cefalorraquídeo (LCR), hepatitis B y C, virus de inmunodeficiencia humana, virus de varicela zoster y enterovirus. Se realizó en todos los pacientes determinación sérica de anticardiolipinas, anticoagulante lúpico, anti-DNA doble cadena, anticuerpos antinucleares, citometría hemática completa, química sanguínea y perfil tiroideo. Se determinó anticuerpos anti-Yo, Hu y Ri en LCR, se realizó además resonancia magnética de encéfalo (IRM), electroencefalograma (EEG) y tomografía de cráneo. El seguimiento clínico se hizo por el mismo neurólogo (M.B.H) desde el diagnóstico clínico a la última consulta. Todos los participantes firmaron consentimiento informado de acuerdo con lo estipulado por el comité de ética local del Instituto. Se obtuvo también consentimiento informado para que se filmaran.

RESULTADOS: Diez pacientes se diagnosticaron con SOM durante el periodo especificado. Dos pacientes se excluyeron (uno con anticuerpos antiGQ1b en LCR y un paciente se perdió en el seguimiento). Ocho pacientes (seis mujeres y dos hombres) se incluyeron en el análisis. La mediana para la edad fue de 32.1 ± 7.7 Hubo antecedente de infección de vías respiratorias superiores sin fiebre en seis pacientes; el tiempo entre los síntomas de la infección de vías aéreas superiores y el SOM fue 8.83 días. El opsoclonus estuvo presente en cinco pacientes y tres tuvieron flutter ocular. La ataxia troncal se detectó en seis pacientes, todos los pacientes tuvieron ataxia de extremidades, dos pacientes presentaron disartria, mioclonus de acción y sensible al estímulo en seis, prominentemente en extremidades superiores. Un paciente tuvo hipotiroidismo

subclínico y otra tuvo eclampsia y desarrollo SOM después de la cesarea. Interesantemente, dos de los pacientes eran hermanas, desarrollaron SOM posterior a una infección de vías respiratorias superiores y no se encontró etiología infecciosa en el análisis de LCR. Sin embargo si se encontró una celularidad diferente en LCR. Los cultivos y anticuerpos antineuronales en LCR fueron negativos en todos los pacientes.

CONCLUSIONES: A la fecha no existen ensayos aleatorizados o guías para el tratamiento de SOM en adultos, debido a la poca frecuencia de este trastorno. El presente estudio muestra algunas características importantes en el resultado de los síntomas clínicos y la respuesta al tratamiento en adultos con SOM. La ataxia troncal y de extremidades fueron los primeros signos en mejorar en pacientes tratados con esteroides seguido por el opsoclonus y en la mayor parte de los pacientes se encontró flutter ocular sin ataxia troncal en el seguimiento. Al mes de tratamiento ninguno tuvo mioclonías. En el contexto clínico, estos resultados tienen implicaciones potenciales para identificar respuesta en SOM idiopático. Todos excepto dos pacientes tuvieron infección de vías aéreas superiores previo al desarrollo de SOM.

EVALUACIÓN CLÍNICA DE LAS TERAPIAS INMUNOMODULADORAS EN EL MANEJO DE ENCEFALITIS ANTI-NMDA

SÁNCHEZ-ACOSTA CG,* LÓPEZ-VALENTÍN E,** TOLEDO-BALDERAS L,*** LÓPEZ-PALAFOXI I,**** NÁJERA-CASTILLO MF****

* MÉDICO ADSCRITO DE NEUROLOGÍA PEDIÁTRICA, HOSPITAL PARA EL NIÑO INSTITUTO MATERNO INFANTIL DEL ESTADO DE MÉXICO (IMIEM). ** MÉDICO ADSCRITO DE ALERGIAS E INMUNOLOGÍA PEDIÁTRICA, HOSPITAL PARA EL NIÑO IMIEM. *** RESIDENTE DE 2o. AÑO DE PEDIATRÍA, HOSPITAL PARA EL NIÑO IMIEM. **** RESIDENTE DE 3er. AÑO DE PEDIATRÍA, HOSPITAL PARA EL NIÑO IMIEM.

INTRODUCCIÓN: La encefalitis autoinmune contra receptores NMDA es una entidad subdiagnosticada en nuestro país. Debemos sospecharla en pacientes con síndrome encefálico, alteraciones psiquiátricas, manifestaciones extrapiramidales, crisis epilépticas y con evolución fásica. El curso de la enfermedad es grave y puede ser letal, pero es potencialmente curable.

OBJETIVO: Evaluar la evolución clínica de cuatro pacientes con diagnóstico de encefalitis anti-NMDA que fueron manejados con diferentes terapias inmunomoduladoras.

MÉTODO: Se diagnosticaron cuatro pacientes con encefalitis anti-NMDA (confirmación Prof. Dalmau; IDIBAPS Hospital Clínic de Barcelona). El tratamiento inmunomodulador se utilizó de acuerdo con el algoritmo propuesto por el Dr. Dalmau. Posterior al inicio de las diferentes terapias se valoró la mejoría de los síntomas presentados (alteraciones psiquiátricas, alteraciones del lenguaje, crisis epilépticas, movimientos anormales, disautonomía, hipoventilación y conciencia), el tiempo en que se inició el progreso y la necesidad de cambiar tratamiento. Se realizó un Mini-Mental State Examination (MMSE) mensual. Estudio comparativo, descriptivo con análisis de medidas de tendencia central entre los diferentes tratamientos y la evolución clínica.

RESULTADOS: Se diagnosticaron tres mujeres y un hombre, el tiempo promedio de confirmación fue 37.3 ± 12.7 días, ninguno tuvo evidencia de neoplasia. Todos recibieron terapia con corticoide, tres con IgIV, uno con ciclofosfamida y dos con plasmaféresis. El perfil terapéutico entre corticoide e IgIV fue similar, evidenciando mejoría en la conciencia, disautonomía, movimientos anormales, lenguaje y alteraciones psiquiátricas, sin diferencia significativa entre el número de días de inicio de terapia y progreso clínico. Este manejo requirió de cambio de tratamiento por recaída en tres pacientes, sólo una paciente respondió adecuadamente a corticoide en monoterapia. La ciclofosfamida mejoró levemente la conciencia, lenguaje y alteraciones psiquiátricas en la única paciente que se utilizó. La plasmaféresis de dos pacientes mostró mejoría en la conciencia, hipoventilación, disautonomía, movimientos anormales y lenguaje desde el primer recambio, exhibiendo buena recuperación después de cinco sesiones, sin recaídas. Actualmente sólo se ha realizado un MMSE con puntaje de 27 (paciente en monoterapia con corticoide).

CONCLUSIONES: En esta serie la plasmaféresis mostró el mejor efecto clínico en pacientes con diagnóstico de encefalitis anti-NMDA. Una paciente mostró mejoría en monoterapia con corticoide sin requerir cambio de tratamiento. La ciclofosfamida muestra mejoría clínicamente no significativa de los síntomas. Con base en estos datos podemos afirmar que el paciente que no responde al manejo inicial con corticoide debe cambiar a recambio plasmático.

HALLAZGOS CLÍNICOS Y NEUROFISIOLÓGICOS POR DEFICIENCIA DE VITAMINA B12

GONZALEZ GÓMEZ RENÉ IGNACIO,* MATHIEU BETANCOURT ROSALVA,* ESTAÑOL VIDAL BRUNO*
INSTITUTO NACIONAL DE CIENCIAS MÉDICAS Y NUTRICIÓN "SALVADOR ZUBIRÁN"

INTRODUCCIÓN: La deficiencia de cobalamina (vitamina B12); es una enfermedad que afecta por igual a hombres y a mujeres con una edad promedio de aparición a los 60 años, y en raras ocasiones se llega a presentar antes de los 30 años de edad. Entre los factores etiológicos se encuentra la autoinmunidad contra las células parietales gástricas, el esprue celíaco, resecciones gástricas o ileales extensas, proliferación de bacterias intestinales en las asas ciegas, anastomosis, divertículos, entre otras. El cuadro clínico incluye debilidad generalizada, parestesias en pies y manos, irritabilidad, apatía, somnolencia, labilidad emocional, alteraciones cognitivas así como depresión y psicosis. El tratamiento consiste en la pronta sustitución de vitamina B12 ya sea por vía oral o intramuscular dependiendo del factor etiológico.

OBJETIVO: Demostrar neurofisiológicamente las alteraciones secundarias a deficiencia de vitamina B12, aunado a la sintomatología clínica. Así como la presencia de anticuerpos contra células parietales.

MÉTODO: Descripción clínica, por exámenes de laboratorio y estudios de neurofisiología. Se evaluaron 11 pacientes (55% hombres, 45% mujeres), a los cuales se les realizaron velocidades de conducción sensitivo-motoras en miembros inferiores. Así como determinación de niveles de vitamina B12 y anticuerpos contra células parietales como factor etiológico.

RESULTADOS: Todos los pacientes evaluados presentaron alteraciones neurofisiológicas correspondientes a neuropatía sensitivo-motora axonal en miembros inferiores en forma unilateral o bilateral. Todos ellos tuvieron niveles bajos de vitamina B12. El 55% de ellos cursaron con resultados positivos en la determinación de anticuerpos contra células parietales.

DISCUSIÓN: Se correlacionan las alteraciones clínicas, con la deficiencia de vitamina B12, aunado a los exámenes de gabinete que determinan alteraciones neurofisiológicas.

ALTERACIONES ELECTROENCEFALOGRÁFICAS EN PACIENTES DE UNO A CUATRO AÑOS CON HIPOTIROIDISMO CONGÉNITO ATENDIDOS EN EL HP DEL CMN S XXI

MENDOZA RUIZ FJD, FRAIRE MARTÍNEZ MI, MELÉNDEZ CARBAJAL C, MUÑOZ MONTÚFAR JP

INTRODUCCIÓN: El hipotiroidismo congénito (HC) se manifiesta por retraso psicomotor aunado a otros estigmas clínicos. El electroencefalograma (EEG) registra la actividad cerebral espontánea, siendo útil para evaluar madurez bioeléctrica, así como la presencia de actividad anormal. Poco sabemos del EEG de los pacientes con HC y su relación con el estado clínico, tiempo de diagnóstico, empleo oportuno de la terapia hormonal y el pronóstico funcional.

OBJETIVO: Determinar los hallazgos del EEG en pacientes con HC a fin de detectar anomalías subclínicas que justifiquen su realización de forma temprana y permitan su atención oportuna específica.

MATERIAL Y MÉTODOS: Estudio observacional, ambispectivo, transversal, descriptivo. Realizamos EEG a pacientes con HC Primario de 1 a 4 años. Servicios de Neurofisiología y Endocrinología. Hospital de Pediatría. CMN SXXI. Enero a junio de 2012. Evaluamos vigilia y sueño y su correspondencia para la edad, respuesta en activaciones y presencia de actividad anormal. Se determinó desarrollo psicomotor con prueba de Denver II. Se indagó en expediente la edad al diagnóstico y al inicio del tratamiento y se determinó el grado de hipotiroidismo inicial en función de los valores de hormonas tiroideas, así como su nivel en el período de realización del estudio.

RESULTADOS: Quince pacientes, 11 niñas (73.3%), cuatro niños (26.7%). Media de edad: 3a 3m. El diagnóstico y tratamiento fue oportuno en 60%. El 80% cursó con HC severo al inicio. Un 26.6% presentaron retraso psicomotor. Dos tercios se encontraban eutiroideos. Un tercio mostraron EEG disfuncionales, todos con paroxismos epileptiformes. En 20% se detectó inmadurez.

CONCLUSIONES: 53.3% presentaron EEG anormales por inmadurez o disfunción. La asociación entre resultado y variables, y cómo debe interpretarse, aún no puede inferirse con los datos existentes. Es preciso realizar estudios adicionales, con mayor tamaño muestral, comparativos, prospectivos y con seguimiento a largo plazo, que permitan confirmar los hallazgos.

HEMIMEGALENCEFALIA Y ESPASMOS INFANTILES. REPORTE DE DOS CASOS Y REVISIÓN DE LA LITERATURA

NAJERA-CASTILLO MF,* SANCHEZ-ACOSTA CG,** LÓPEZ-PALAFOX I*

* RESIDENTE DE 3ER AÑO DE PEDIATRÍA HOSPITAL PARA EL NIÑO INSTITUTO MATERNO INFANTIL DEL ESTADO DE MÉXICO (IMIEM). ** MÉDICO ADSCRITO DE NEUROLOGÍA PEDIÁTRICA HOSPITAL PARA EL NIÑO IMIEM.

INTRODUCCIÓN: La hemimegalencefalia (HME) es un trastorno raro de la proliferación neuronal. Está caracterizado por sobrecrecimiento total o parcial de un hemisferio cerebral. Manifestándose con epilepsia refractaria a tratamiento farmacológico, retraso en el desarrollo neurológico y hemiparesia. La cirugía de desconexión hemisférica es el único tratamiento con mejor resultado en el control epiléptico.

PRESENTACIÓN DE CASOS: CASO 1: Femenino de tres meses de edad. Inició en la segunda semana de vida con movimientos clónicos de hemicuerpo derecho tratada con PHT. A la exploración con espasmos infantiles, prominencia frontal izquierda, clonus espontáneo de hemicuerpo derecho, síndrome piramidal derecho y lesiones hipopigmentadas en líneas de Blaschko. RM: Paquigiria hemisférica izquierda, heterotopias periventriculares izquierdas, doble corteza, ensanchamiento del sistema ventricular izquierdo, cuerpo calloso hipoplásico y dilatación del sistema arterial izquierdo. EEG: Hemihiparritmia izquierda. Tratada con VPA y VGB, logrando control clínico con espasmos cada cuatro días.

CASO 2: Femenino de dos meses de edad, abuela materna con epilepsia, amenaza de aborto en primer trimestre y sufrimiento fetal al nacimiento. Inició a la semana de vida con movimientos clónicos en extremidad superior y hemicara derecha. En la exploración con prominencia frontal derecha, hipomotilidad de hemicuerpo izquierdo. RM: Paquigiria hemisférica derecha, hemisferio cerebeloso derecho sin folias y ensanchamiento del sistema ventricular derecho, cuerpo calloso muy adelgazado. EEG: Severa actividad epiléptica hemisférica derecha, conducción de volumen contralateral. En su seguimiento se evidenciaron espasmos infantiles se inició VPA y VGB presentándose cada tres a cinco días.

DISCUSIÓN: La HME es síndrómica en 47% de los casos y siempre se asocia a epilepsia. En esta serie reportamos un caso con diagnóstico de Hipomelanosis de Ito y ambos con espasmos infantiles. El 80% de los espasmos infantiles son sintomáticos, solo el 6% se asocia a disgenesia cerebral. El 58% de los espasmos infantiles responden al tratamiento con VGB independientemente de la etiología.

CONCLUSIÓN: Los hallazgos clínicos, las imágenes de RM y el patrón de EEG corroboran el diagnóstico de HME asociada a espasmos infantiles. La terapéutica con vigabatrina disminuye los espasmos, sin embargo, por tratarse de una disgenesia cerebral el tratamiento definitivo es quirúrgico.

FACTORES DE RIESGO, TERRITORIOS VASCULARES Y DETERMINACIÓN ETIOLÓGICA EN 10 PACIENTES CON ENFERMEDAD VASCULAR CEREBRAL ISQUÉMICA

MARTÍNEZ MARINO M,* GUERRERO CANTERA J,* NERI NANI GA,* BERTADO CORTÉS B,** CARRERA PINEDA R***

* MÉDICOS RESIDENTES. SERVICIO DE NEUROLOGÍA HOSPITAL DE ESPECIALIDADES CENTRO MÉDICO NACIONAL SIGLO XXI, IMSS. ** MÉDICOS ADSCRITOS AL SERVICIO DE NEUROLOGÍA HOSPITAL DE ESPECIALIDADES CENTRO MÉDICO NACIONAL SIGLO XXI, IMSS. *** JEFE DEL SERVICIO DE NEUROLOGÍA HOSPITAL DE ESPECIALIDADES CENTRO MÉDICO NACIONAL SIGLO XXI, IMSS.

INTRODUCCIÓN: La enfermedad vascular cerebral (EVC) en adultos jóvenes es infrecuente en la población, pero causa común de ingreso en unidades de tercer nivel. Los factores de riesgo tradicionales son poco frecuentes, en cambio se han identificado otros factores. La identificación de la causa no se determina en un alto porcentaje.

OBJETIVOS: Describir factores de riesgo, territorios vasculares y etiologías de diez pacientes jóvenes con EVC isquémico.

PACIENTES Y MÉTODOS: Serie de casos, observacional, retrospectiva y descriptiva. Pacientes entre 16-49 años con diagnóstico de EVC isquémico arterial diagnosticados por neuroimagen, hospitalizados en HE CMN SXXI, de julio de 2011 a julio de 2012. Recolección de datos de expedientes clínicos. Se utilizó estadística descriptiva.

RESULTADOS: Se obtuvo registro de diez pacientes, cuatro hombres y seis mujeres. Promedio de edad 33 años. Principales factores de riesgo identificados: alcoholismo (50%),

tabaquismo (40%), Hipertensión (20%), consumo de hormonales orales (10%), migraña (10%). Escala de NIHSS al ingreso: 4-10 el 70%, 10-20 el 20%, > 20 el 10%. Territorios vasculares: Cerebral media 70% (total 42%, división superior 42%, inferior 16%), bulbar lateral 10% (PICA), lacunar 10% (perforantes ACM), carótida interna 10%. 90% circulación anterior (ocho cerebral media, uno carótida interna), 10% circulación posterior. Localización por neuroimagen: 60% hemisferio derecho, 30% hemisferio izquierdo, 10% tallo cerebral derecho. Se logró identificar etiología en 20% de pacientes (uno con enfermedad aterosclerosa y otro con fibrilación auricular), en cinco pacientes no se identificó causa, pero continúan en protocolo y en tres no se identificó etiología a pesar de estudio completo.

CONCLUSIONES: En esta serie se identificaron como principales factores de riesgo alcoholismo, tabaquismo, hipertensión, hormonales orales y migraña. Hubo mayor afección de circulación anterior en territorio de la cerebral media y del lado derecho. En un alto porcentaje no se ha logrado identificar etiología.

FACTORES DE RIESGO Y TIPOS DE DEMENCIA EN LA CLÍNICA DE COGNICIÓN DEL INSTITUTO NACIONAL DE CIENCIAS MÉDICA Y NUTRICIÓN SALVADOR ZUBIRÁN

POZOS JT, MEDINA Z, MIMENZA JA

ANTECEDENTES: La prevalencia de demencia aumenta con la edad. En clínicas de memoria (Canadá), la prevalencia de Enfermedad Alzheimer (EA) es de 47.2%, demencias mixtas (DMx) 33.8%, demencia vascular (DV) 8.7%, degeneración frontotemporal (DFT) 5.5%, asociada a Parkinson o cuerpos de Lewy (DCLw) 2.5%, no clasificable 1.8%. Se han identificado varios factores de riesgo: sexo femenino, historia familiar, depresión, baja escolaridad, homocisteína incrementada, tabaquismo, Diabetes Mellitus, factores genéticos (APOE ε4), Hipertensión Arterial, baja actividad física y cognitiva, trauma craneoencefálico (TCE). Una estrategia efectiva contra la demencia es la prevención, identificar factores de riesgo podría ayudar a alcanzar esta meta.

OBJETIVOS: Conocer la prevalencia de los tipos de demencia y describir sus características clínicas.

MÉTODOS: Estudio descriptivo. Se revisaron 279 expedientes de pacientes valorados en la Clínica de Cognición del INCMNSZ de 2009 a 2012. Se excluyeron expedientes con datos incompletos.

RESULTADOS: Se incluyeron 69 pacientes con demencia; 59.4% (n = 41) mujeres, edad promedio 81 ± 8.6 años, escolaridad 7.96 ± 6 años (0-24 años). La DMx se presentó en 39.1% (n = 27), EA 33.3% (n = 23), DV 13% (n = 9), DFT 7.2% (n = 5), DCLw 1.4% (n = 1), no especificada 5.8% (n = 4). El MMSE en primera evaluación fue 19.54 ± 6.6. La mayoría se encontraba en etapa moderada (47.8%) y severa (27.5%). Al momento del estudio, seis pacientes habían fallecido. La prevalencia de factores de riesgo fue: antecedente familiar de demencia 10%, TCE 13%, historia de depresión 46.4% (50% resuelta), antecedente de deficiencia de Vitamina B12 5.8%, homocisteína elevada 4.3%. El número de factores de riesgo vascular en EA fue 1.43 ± 1.34 comparado con DV y DMx 2.75 ± 1.31 (p < 0.01). 20.3% tenía documentada EVC de grandes vasos; 44.9% enfermedad microangiopática.

CONCLUSIONES: En esta población, el tipo de demencia más frecuente fue la DMx, seguida la EA. Los pacientes con EA tuvieron menos factores de riesgo vascular que los que tenían DMx y DV.

HEMANGIOENDOTELIOMA JUVENIL ESPINAL, A PROPÓSITO DE UN CASO

REYES CUAYAHUITL ARACELI*, CALDERÓN VALLEJO ALEJANDRA*, MUÑOZ MONTÚFAR JUAN PABLO*, GARCÍA GUILLERMO RAMÓN*, MENCHACA CERVANTES CELESTINA*
* HOSPITAL DE PEDIATRÍA CMN SIGLO XXI, IMSS, MÉXICO, D.F.

INTRODUCCIÓN: Hemangioendoteloma (HE) deriva del endotelio de los vasos sanguíneos, la mayoría se localiza en pulmones, hígado, cabeza, cuello y huesos. Más frecuente en mujeres que en hombres. No es común la presentación en médula espinal. En fase proliferativa en RM se muestran lesiones lobuladas, iso o hipointensas en T1. Los corticosteroides son el tratamiento de primera línea.

OBJETIVO: Presentar un caso de hemangioendoteloma juvenil espinal en pediatría.

CASO CLÍNICO: Masculino 3 m, cuadro iniciado a los diez días de vida, con hipotonía, paraparesia, evolucionando a cuadriplejía, dificultad respiratoria ameritando intubación endotraqueal, desarrolla hidrocefalia, se detecta por RMN ensanchamiento de canal medular y signos de siringomielia, se realiza excéresis parcial de lesión, recuperándose, persistiendo paraplejía. Hemangioendoteloma juvenil como resultado de patología.

DISCUSIÓN: El HE espinal no se reporta comúnmente en la literatura, siendo una entidad rara en esta localización, las manifestaciones se presentaron de acuerdo a la localización, con compresión secundaria incluyendo bulbo, se administró tratamiento esteroideo y quirúrgico, evolucionando con recuperación.

CONCLUSIÓN: Aun cuando los tumores derivados del endotelio tienen manifestaciones dependiendo de la localización, hay dos actitudes, la expectante y la médica o quirúrgica, sin embargo, el HE espinal no tiene protocolo de tratamiento, hasta el momento el paciente respondió favorablemente a tratamiento.

TUMORES DEL SISTEMA NERVIOSO CENTRAL EN LA POBLACIÓN PEDIÁTRICA. CORRELACIÓN ENTRE EL DIAGNÓSTICO HISTOPATOLÓGICO Y POR RESONANCIA MAGNÉTICA NUCLEAR

DUNCAN MA,* VILLARREAL RODRÍGUEZ DL,* MORALES RODRÍGUEZ IB,** DE LEÓN FLORES L,* CANTÚ SALINAS AC*

* SERVICIO DE NEUROLOGÍA PEDIÁTRICA, DEPARTAMENTO DE NEUROLOGÍA. ** SERVICIO DE PEDIATRÍA. HOSPITAL UNIVERSITARIO DR. JOSÉ ELEUTERIO GONZÁLEZ, MONTERREY, NUEVO LEÓN.

INTRODUCCIÓN: Los tumores primarios del sistema nervioso central son el segundo cáncer más frecuente en niños excedido solamente por las leucemias. Comprenden aproximadamente un cuarto del total de las neoplasias pediátricas y son causas de morbi-mortalidad significativas. El diagnóstico definitivo de los tumores sigue siendo a través del estudio histopatológico. Sin embargo, con la introducción de la Tomografía Computarizada (TC), se ha revolucionado el diagnóstico por imagen de pacientes con sospecha de un tumor cerebral. Actualmente la Resonancia Magnética Nuclear (RMN) es la mejor modalidad de neuroimagen para el diagnóstico. Comparado con la TC, proporciona mejor detalle de lesiones tisulares y es más sensible para su detección en la fosa posterior, espacio subaracnoideo y leptomeninges.

OBJETIVO: Correlacionar los diagnósticos histopatológico y por RMN de los tumores cerebrales en niños diagnosticados en el Hospital Universitario UANL de Monterrey, NL.

METODOLOGÍA: Es un estudio retrospectivo. Se realizó revisión de los expedientes clínicos de niños diagnosticados con tumor cerebral dentro del Hospital Universitario UANL, de 2007 a 2012. Se documentó las características demográficas, manifestaciones clínicas, diagnóstico por RMN y por estudio histopatológico, comparando la precisión del diagnóstico del imagen con el resultado histopatológico de cada caso.

RESULTADOS: Se incluyó 52 pacientes; 48.1% femenino y 51.9% masculino. La mayoría de los pacientes tuvieron menos de 10 años (76.9%), la localización anatómica predominante fue en fosa posterior (71.2%), manifestaciones clínicas más frecuentes fueron, cefalea (44.2%), ataxia (32.7%) y vómitos (30.8%). Se reportó hipertensión intracraneal en 17.3% de los casos. El diagnóstico más común por histopatología y resonancia magnética fue meduloblastoma, 30.8 y 34.5%, respectivamente. Hubo correlación entre el diagnóstico por resonancia y histología en 55.8% de los casos.

CONCLUSIÓN: La RMN sigue siendo importante en el diagnóstico de tumores cerebrales. Su precisión depende mucho de la resolución de la imagen y la experiencia del interpretador.

MENINGITIS POR NOCARDIA EN PACIENTE CON LUPUS ERITEMATOSO SISTÉMICO

SANIGER-ALBA M, BARBOSA-VILLARREAL F, MARTÍNEZ-PABLOS R, MICHEL-CHAVEZ A, GIRÓN-CAVERO A

INTRODUCCIÓN: Las infecciones del sistema nervioso central (SNC) en pacientes con lupus eritematoso sistémico (LES) constituyen 3% de los casos. La presencia de manifestaciones neurológicas es de mal pronóstico debido a la susceptibilidad a contraer infecciones micóticas profundas relacionadas a la terapia corticoesteroidal. Entre los gérmenes causales de meningoencefalitis en pacientes con LES están: *Cryptococcus neoformans*, *Listeria monocytogenes* y *Enterobacter aerogenes*. Según la literatura la presencia de *Nocardia* como agente causal de meningitis en pacientes con LES es infrecuente. El diagnóstico de oro es dado por cultivo de LCR.

CASO CLÍNICO: Femenina de 49 años, LES diagnosticado hace ocho años, nefritis lúpica IV, fibrosis intersticial gradoll-III se presenta con cefalea Eva 10, Glasgow de 13, somnolienta, desorientada en tiempo y lugar, habla incoherente e incongruente. Limitación en la abducción del ojo derecho, ROT aumentados, respuesta plantar extensora derecha y flexora izquierda, rigidez de nuca, Brudinsky, Kerning, Kerr y Binda positivos. La punción lumbar, glucosa de 33 mg/dL, proteínas de 68 mg/dL, leucocitos de 220 y eritrocitos de 70, Se encuentra bacilo Gram (+) en LCR, por lo que se inició terapia empírica de ceftriaxona/vancomicina/aciclovir/ampicilina; por factores de riesgo, se le realiza TAC de cráneo sin datos de hemorragia o lesiones focales, Rx de tórax presenta cavitación apical derecha y RMN no contrastada con lesiones hiperintensas en ambos hemisferios. Se observó la presencia de *Nocardia asteroides* como agente causal en cultivo de LCR. Se añadió al tratamiento TMP de 7.5 mg/kg/día por depuración renal de 30 mL/min.

CONCLUSIÓN: La meningitis por *Nocardia* en pacientes con LES es una entidad muy infrecuente en la literatura revisada sólo se menciona un caso donde se trató con TMP a dosis de 15 mg/d/kg/día, ahí radica la importancia de este caso clínico para determinar el manejo de acuerdo con las comorbilidades y el pronóstico.

NEUROPATÍA SENSITIVO AUTÓNOMICA HEREDITARIA, PRESENTACIÓN DE DOS CASOS

GARIBO-MURILLO C*, SÁNCHEZ-ACOSTA CG**, LÓPEZ-VALENTÍN E***

* RESIDENTE DE 3ER AÑO DE PEDIATRÍA HOSPITAL PARA EL NIÑO INSTITUTO MATERNO INFANTIL DE MÉXICO (IMIEM). ** MÉDICO ADSCRITO DE NEUROLOGÍA PEDIÁTRICA HOSPITAL PARA EL NIÑO IMIEM. *** MÉDICO ADSCRITO DE ALERGOLOGÍA E INMUNOLOGÍA PEDIÁTRICA HOSPITAL PARA EL NIÑO IMIEM.

INTRODUCCIÓN: Las neuropatías sensitivo-autonómicas hereditarias (HSAN) son entidades raras con incidencia muy baja. Están clasificadas en cinco tipos, los tipos II a IV tienen herencia autosómica recesiva. Presentan diversos grados de pérdida de la sensibilidad, manifestaciones de disfunción autonómica a edad temprana, automutilación y deformidades óseas¹.

PRESENTACIÓN DE CASOS: CASO 1: Femenino de nueve años de edad, antecedente de retraso en el desarrollo motor, crisis febriles, consanguinidad negada. Al iniciar la dentición presentó automutilación de la lengua, labios y dedos de manos. Opacificación corneal progresiva. Hospitalizaciones por distermias y diaforesis. Presentó absceso mandibular requiriendo osteotomía. Sufrió múltiples traumatismos en extremidades que provocaron deformidades y cicatrices. A la exploración muestra adecuada interacción con el medio, ojo seco, leucoma bilateral, deformidad mandibular, muñón lingual, hiporreflexia global, ausencia de percepción de dolor y temperatura y escoliosis. Prueba cutánea de histamina presentando halo eritematoso menor de 5mm. Neuroconducción: neuropatía sensitiva predominio axonal.

CASO 2: Masculino de un año de edad, antecedente de sufrimiento fetal, madre con aborto previo, consanguinidad negada. Al iniciar la dentición presentó automutilación de la lengua y dedos de las manos. Se sospechó Lesch-Nyhan, no se encontró hiperuricemia o uricosuria. Ausencia de dolor ante las caídas. En la examinación se evidenció lengua sin papilas fungiformes, costras periorales, hipotonía, hiporreflexia global, ausencia de percepción de dolor y temperatura, costras y celulitis en primer orjejo de mano derecha, palma de la mano izquierda con quemadura. Prueba cutánea de histamina anérgica. Neuroconducción: neuropatía sensitiva desmielinizante.

CONCLUSIONES: El diagnóstico temprano de HSAN permite la prevención de lesiones funcionales o estéticas incapacitantes². En el abordaje de la automutilación en niños pequeños debe sospecharse de alteraciones sensitivas. La prueba de histamina es un procedimiento sencillo y accesible que permite valorar la respuesta autonómica. El manejo de estos pacientes es sintomático y la educación de los cuidadores es esencial para el seguimiento de los pacientes. El diagnóstico molecular definitivo (actualmente pendiente reporte de ambos pacientes) permite la categorización adecuada.

ENFERMEDAD NIEMANN-PICK TIPO C (NPC) PRESENTACIÓN DE DOS CASOS

RODRÍGUEZ NAVARRO R DEL C, HERRERA MORA P, MARQUEZ PALACIOS RE, RUIZ GARCÍA M, RODRÍGUEZ ABARCA F
INSTITUTO NACIONAL DE PEDIATRÍA SERVICIO DE NEUROLOGÍA PEDIÁTRICA

OBJETIVO: Presentar evolución clínica de dos pacientes con NPC, enfermedad metabólica con deterioro neurológico progresivo y difícil diagnóstico.

INTRODUCCIÓN: NPC es causada por defecto en el transporte del colesterol con acúmulo a nivel lisosomal.

MATERIAL Y MÉTODOS: Reporte de casos.

RESULTADOS: Caso clínico 1: Femenina de diez años inicia cuatro años con torpeza motora, episodios de cataplexia, parálisis de mirada vertical, pérdida deambulación progresiva, disartría, alteración de la deglución y epilepsia de difícil control. Sin visceromegalias. Biopsia de piel y médula ósea negativas para enfermedad por depósito. Tinción de filipina positiva. Estudio molecular gen NPC 1 confirmó diagnóstico. Escala de discapacidad NP de 17, fuera de tratamiento con Miglustat.

Caso clínico 2: Masculino de cuatro años hipotonía central, retraso del neurodesarrollo, hepatoesplenomegalia, cataplexia, crisis convulsivas e infecciones respiratorias recurrentes. A los 2 años Biometría hemática con pancitopenia, aspirado de médula reportado células reticuloendoteliales esponjosas por material lipídico, tinción de Filipina positiva. Escala de discapacidad NP 16. Inició Miglustat nueve meses con progresión de enfermedad.

DISCUSIÓN Y CONCLUSIONES: Los genes identificados son NCP1 en 95% y NCP2, afectando hígado, bazo, pulmón y principalmente SNC. Primer caso sin visceromegalias. Ambos con Tinción de filipina Positiva. Consideramos importante dar a conocer el espectro clínico de la enfermedad, ya que en forma temprana el tratamiento otorgara un mayor beneficio al paciente.

EVALUACIÓN DE LOS SÍNTOMAS NO MOTORES EN LA ENFERMEDAD DE PARKINSON UTILIZANDO DOS HERRAMIENTAS ESTANDARIZADAS EN UNA SERIE DE CASOS

SÁNCHEZ JORDAN A, MARTÍNEZ LÓPEZ Y, BAYLISS AMAYA L, BOLL MC

INTRODUCCIÓN: La enfermedad de Parkinson (EP) se caracteriza principalmente por trastornos motores. Sin embargo, se ha reconocido que su espectro clínico involucra alteraciones del sistema nervioso autónomo. Estas alteraciones repercuten directamente en la funcionalidad y calidad de vida de los pacientes. El cuestionario de síntomas no motores (NMS Quest) y la escala de resultados disautonómicos en la EP (SCOPA-Aut) son dos instrumentos válidos y confiables que evalúan la disfunción autonómica en la EP.

OBJETIVOS: Analizar y comparar las escalas NMS Quest y SCOPA-Aut como herramientas útiles en la detección y evaluación de síntomas no motores en la EP.

MÉTODOS: Se trata de un estudio transversal, observacional y descriptivo en el cual se aplicaron las escalas SCOPA Aut y NMS Quest a pacientes con diagnóstico de EP atendidos en el Servicio de Consulta Externa del Instituto Nacional de Neurología y Neurocirugía para identificar los dominios más afectados del sistema nervioso autónomo.

RESULTADOS: Se analizaron a 17 sujetos (8 M, 11F) con edad promedio de 60 años (13DE) y un tiempo de evolución promedio de diez años. Se encontró que la nicturia (70.6%) fue la principal manifestación que presentaron los pacientes en la Escala NMS Quest, seguida de hipotensión ortostática, estreñimiento, problemas de memoria. En la SCOPA-Aut la nicturia también fue la manifestación más frecuente con un 64.7%.

CONCLUSIÓN: Existe una amplia gama de alteraciones no motoras en la EP que suelen pasar desapercibidas y repercuten en la calidad de vida del paciente. Para mejorar el tratamiento de los pacientes con EP, estas alteraciones deben ser evaluadas utilizando escalas como la NMS-Quest y SCOPA-Aut.

COMPARACIÓN ENTRE LA DOSIS UTILIZADA DE PRAMIPEXOL DE LIBERACIÓN PROLONGADA Y DE LIBERACIÓN INMEDIATA EN PACIENTES CON ENFERMEDAD DE PARKINSON

RODRÍGUEZ-VIOLANTE M, LÓPEZ-RUIZ M, ESTRADA-BELLMANN I, ZUÑIGA-RAMÍREZ C, CERVANTES-ARRIAGA A

ANTECEDENTES: Los estudios clínicos han demostrado la no inferioridad entre la formulación de pramipexol de liberación prolongada (LP) y la de liberación inmediata (LI) tanto en enfermedad de Parkinson (EP) inicial como avanzada.

OBJETIVO: Determinar si existen diferencias en la dosis de pramipexol utilizada en pacientes con EP de acuerdo a la preparación utilizada (LI comparada con LP).

SUJETOS Y MÉTODO: Se incluyeron un total de 420 pacientes pertenecientes al Registro Mexicano de Enfermedad de Parkinson (REMEPARK) que recibían pramipexol en cualquier formulación y en los cuales la dosis se mantuviera estable por al menos cuatro semanas. Se excluyeron aquellos en titulación de dosis.

RESULTADOS: El 81% de los pacientes se encontraban en tratamiento con pramipexol LI; 19% restante recibía pramipexol LP. La dosis media de pramipexol LI fue de 1.2 ± 0.1 ; la dosis media de pramipexol LP fue de 1.8 ± 0.2 . La diferencia de 0.35 fue estadísticamente significativa (IC 95% 0.02 a 0.67, $p = 0.04$). No hubo diferencias en la edad, edad de inicio y tiempo de evolución entre ambos grupos. En lo que se refiere a la severidad, los pacientes tratados con pramipexol IR presentaron un HY mayor (2.3 vs. 2.1, $p = 0.02$). El 72% de los pacientes con pramipexol IR recibían levodopa en comparación a sólo el 50% de los tratados con LP.

CONCLUSIONES: La dosis utilizada de pramipexol LP fue superior a la de LI. Lo anterior puede ser consecuencia de la imposibilidad del paciente a reducir la dosis indicada. La formulación LP es utilizada más frecuentemente como monoterapia, mientras que la LI en pacientes con mayor HY y en conjunto a levodopa.

CUERPOS DE LEWY EN CITOPLASMA Y NÚCLEO DE CÉLULAS CUTÁNEAS EN PARINSONSONISMO

CALDERÓN-GARCIDUEÑAS ANA LAURA, SEPÚLVEDA-SAAVEDRA JULIO, SOTO-DOMÍNGUEZ ADOLFO, FUENTES-AHUMADA CORNELIA, RENTERÍA-PALOMO ANA ARELY, TORRES-ALVAREZ BERTHA, CASTANEDO-CÁZARES JUAN PABLO, RODRÍGUEZ-LEYVA ILDEFONSO

INTRODUCCIÓN: La enfermedad de Parkinson (EP) puede ser un reto diagnóstico. Se requiere un método de mínima invasividad para diagnóstico. Algunos estudios sugieren que las glándulas sebáceas pueden presentar depósitos de α -syn. Los objetivos fueron: 1) Estandarizar la técnica de inmunohistoquímica (IHQ) e inmunofluorescencia (IF) para determinación de α -syn en piel, 2) Investigar la presencia de α -syn en la piel de sujetos normales, pacientes con EP y pacientes con PA y presentar los hallazgos preliminares como base para un estudio clínico posterior.

MÉTODOS: Previo consentimiento informado, se realizó biopsia con trucut de la piel de las regiones cervical y dorsal baja en pacientes con EP ($n = 5$) y con PA ($n = 5$) y de región cervical en controles ($n = 10$). Las biopsias se procesaron para IHQ e IF con anticuerpo policlonal para α -syn (RB-9026-P; Thermo Fisher Scientific) y se analizaron con microscopio de luz y confocal respectivamente. La α -syn se cuantificó en base al número de células positivas en relación al total de células analizadas y expresadas en porcentaje.

RESULTADOS: Se utilizaron biopsias congeladas fijadas en acetona para mejor preservación antigénica. Se estandarizaron las técnicas. La dilución de trabajo de 1:1500 se determinó con ensayos con un control positivo (mesencéfalo con EP). Para IF se utilizó triple marcador (α -syn, AE1/AE3 (1:50) DAKO, y DAPI). Los controles fueron negativos para α -syn. Ambos métodos demostraron depósitos de α -syn en pacientes con EP. Por IHQ, los depósitos tenían "aparente" localización intranuclear, sin embargo, la IF con microscopía confocal mostró depósitos yuxtannucleares. Un 55% de las células presentaban estos depósitos en pacientes con EP, mientras que solo se observó en 2% en pacientes con PA.

CONCLUSIÓN: Éste es el primer reporte donde se documenta con dos métodos diferentes, la presencia de α -syn en el epitelio escamoso de la epidermis, la unidad pilosebácea, y las glándulas ecrinas.

HIPOACUSIA Y PARÁLISIS PARCIAL DEL TERCER PAR CRANEAL UNILATERAL COMO SÍNTOMAS INICIALES DE GRANULOMATOSIS DE WEGENER. A PROPÓSITO DE UN CASO

SALAZAR CERDA CI,* AGUIRRE VELÁZQUEZ CG,** MEZA MEDINA JA***

* RESIDENTE DE LA SUBESPECIALIDAD DE NEUROPEDIATRÍA, PROGRAMA MULTICÉNTRICO DE RESIDENCIAS MÉDICAS: ESCUELA DE MEDICINA DEL TEC DE MONTERREY Y SECRETARÍA DE SALUD DEL ESTADO DE NUEVO LEÓN. ** JEFE DEL SERVICIO DE NEUROPEDIATRÍA DEL HOSPITAL REGIONAL DE ALTA ESPECIALIDAD MATERNO INFANTIL (S.S.N.L.), MAESTRO DEL PROGRAMA DE NEUROPEDIATRÍA DE LA ESCUELA DE MEDICINA DEL TEC DE MONTERREY. *** MAESTRO DEL PROGRAMA DE NEUROLOGÍA, PROGRAMA MULTICÉNTRICO DE RESIDENCIAS MÉDICAS: ESCUELA DE MEDICINA DEL TEC DE MONTERREY Y SECRETARÍA DE SALUD DEL ESTADO DE NUEVO LEÓN.

INTRODUCCIÓN: La Granulomatosis de Wegener es una vasculitis granulomatosa de pequeños vasos asociada a anticuerpos "ANCA", que afecta principalmente a adultos. Se caracteriza por afección renal y respiratoria, pudiendo afectar otros sistemas como el nervioso, El diagnóstico se basa en los criterios del Colegio Americano de Reumatología

CASO CLÍNICO: Se reporta el caso de un paciente masculino de 15 años de edad, con antecedentes de asma y migraña, cuyo motivo de consulta fue hipoacusia de tres semanas de evolución y diplopía de 1 día de evolución. Inició su padecimiento con

hipoacusia izquierda, 3 semanas después desarrolló cefalea intensa opresiva en hemisfero izquierdo, dolor ocular izquierdo, exotropía izquierda, parálisis parcial del III par, diplopía, disminución de la agudeza visual y mareo. Se realizó RMN de cerebro reportándose sinusitis maxilar y etmoidal, otomastoiditis, trombosis del seno cavernoso y reforzamiento del n. óptico. Se diagnosticó como Sinusitis Complicada, tratándose con antibióticoterapia y antiinflamatorios sin mejoría. Posteriormente presentó hematuria y escleritis en ojo derecho. Una segunda RMN de control, evidenció un proceso infiltrativo involucrando glándula lacrimal derecha, músculos extraoculares y n. ópticos bilaterales, senos cavernosos y meninges. Presentó serología positiva para anticuerpos p-ANCA (1:20). Se tomó biopsia de la lesión escleral, reportándose con necrosis vascular y presencia de histiocitos epiteloides (vasculitis granulomatosa). Se inició terapia inmunosupresora con ciclofosfamida y prednisona, con mejoría clínica.

RESULTADOS: Debido a la afección nasal y renal, la positividad serológica, y el reporte de la biopsia, se realizó el diagnóstico de Granulomatosis de Wegener. La respuesta al tratamiento reforzó el diagnóstico.

CONCLUSIÓN: Representa un caso de importancia clínica debido a la poca incidencia en pacientes jóvenes, además por su presentación atípica, habiendo pocos reportes en la literatura de las manifestaciones clínicas neurológicas y oculares como síntomas iniciales de esta enfermedad. Finalmente esto ayudara para posteriores reportes y como orientación clínica en estos padecimientos.

EPILEPSIA EN ANCIANOS

MEDINA-LÓPEZ Z, POZOS-LÓPEZ TJ, MIMENZA-ALVARADO AJ, SENTÍES-MADRID H

ANTECEDENTES: El riesgo de epilepsia y deterioro cognitivo aumentan con la edad. Las causas de epilepsia en ancianos son diversas. El tratamiento y diagnóstico representan un reto para el clínico.

OBJETIVO: Describir las características clínicas de ancianos con epilepsia.

MÉTODOS: Se revisaron expedientes de pacientes con diagnóstico de epilepsia y edad de 60 años y mas. Se recabaron variables clínicas de interés y se utilizaron medidas de tendencia central.

RESULTADOS: 60 pacientes. Edad 73 años \pm 8.5, mujeres 64% ($n = 38$). El 53.3% ($n = 32$) con diagnóstico después de los 60 años. Etiología: el 66% ($n = 39$) tuvieron lesión estructural, lo mas frecuente: Enfermedad Vascular Cerebral (EVC) ($n = 16$), seguida de Enfermedades neurodegenerativas (demencia) ($n = 16$) y neuroinfección en 12% ($n = 7$). De los pacientes con demencia: Mixta 16.7% ($n = 10$), Enfermedad de Alzheimer 3.3% ($n = 2$), Deterioro Cognitivo Leve 5% ($n = 3$) y uno con Demencia Vascular. Las crisis focales que evolucionan a generalizadas fueron las mas frecuentes: 45.8% ($n = 27$). El 15% ($n = 9$) debutó como estado epiléptico (la mayoría parcial). El farmaco inicial para tratamiento fue PHT (70%) y al momento del estudio, la mayoría de los pacientes se encontraban con monoterapia (65%), el 26.7% recibía dos FAE y el 8.3% recibían más de dos farmacos. El 25% tenía documentado algún efecto secundario por los medicamentos. Se documentó actividad epileptiforme en 45% ($n = 27$) con foco temporal en la mayoría y únicamente encontramos tres pacientes con Esclerosis Mesial Temporal.

DISCUSIÓN: Las principales causas de epilepsia en esta población fueron EVC, enfermedades neurodegenerativas y neuroinfección. El componente Vascular de la Demencia Mixta y la Enfermedad isquémica de grandes vasos fue la causa de epilepsia en casi la mitad de nuestros pacientes. El foco epiléptico mas común fue el lóbulo temporal. El medicamento mas empleado fue PHT. Estos hallazgos son relevantes para implementar medidas preventivas y modificar estrategias

POLIRRADICULONEUROPATÍA AGUDA, ¿CITOTOXICIDAD, SÍNDROME PARANEOPLÁSICO O SÍNDROME DE GUILLAIN BARRÉ PURO?

SALMERÓN MERCADO ME,* VILLARREAL MONTEMAYOR HJ,* COLLADO ORTIZ MA,* RESÉNDIZ ROSSETTI A,* ALMANZA ISLAS J*

* HOSPITAL ABC OBSERVATORIO. DEPARTAMENTO DE NEUROFISIOLOGÍA CLÍNICA.

OBJETIVO: Describir la evolución de una paciente bajo tratamiento por cancer cervicouterino y discusión sobre las posibles etiologías de la coexistencia de un síndrome polirradiculoneuropático agudo.

INTRODUCCIÓN: Los síndromes neurológicos en pacientes oncológicos obedecen a tres causas básicas; presencia de un síndrome paraneoplásico (SPN), infiltración a sistema nervioso central o periférico o efecto secundario de quimio y/o radioterapia.

MÉTODOS: Se presenta el caso de una paciente de 48 años, diagnosticada con carcinoma epidermoide de cérvix estadio II A, en tratamiento con radioterapia y cisplatino (dosis acumulada 70 mg/m²SC). Tres días posteriores a última sesión de quimioterapia presentó diarrea aguda condicionando deshidratación e hipocalcemia, corregidos intrahospitalariamente. El coproculativo no mostró desarrollo. A las 72 horas inició con cuadriparesia flácida arrefléctica ascendente, de rápida instalación.

RESULTADOS: La neuroconducción demostró una polineuropatía desmielinizante con degeneración axonal secundaria, generalizada, mixta con falla de la conducción motora. Posteriormente presentó diparesia facial, ya iniciado el tratamiento con inmunoglobulina intravenosa. El control neurofisiológico demostró mayor daño axonal de los nervios sensitivos. Los anticuerpos antineuronales (AcAn) Anti-Hu, Anti-MAG, Anti-Ri y Anti-Yo fueron negativos.

DISCUSIÓN: El cisplatino está identificado como causal de polineuropatías sensitivas de tipo axonal que aparecen con dosis acumuladas mayores a 300 mg/m²SC del fármaco. El SGB está clasificado como un SPN neurológico no clásico que se asocia a linfoma de Hodgkin y a tumores sólidos. Los AcAn mencionados fueron hechos por su asociación, por un lado, con cánceres ginecológicos y por otro lado por la posible implicación fisiopatológica en el cuadro clínico; aunque su negatividad no descarta por completo un SPN, solamente puede categorizarse como un SPN posible.

CONCLUSIONES: Las posibles causas de un síndrome neurológico en un paciente oncológico deben ser agotadas, con la finalidad de establecer un diagnóstico etiológico y en base a ello determinar el mejor tratamiento oportunamente y definir el pronóstico del paciente.

NEUROMIELITIS ÓPTICA Y MIASTENIA GRAVIS: REPORTE DE CASOS

MAGAÑA ZAMORA L,^{*} RITO GARCÍA YC,[†] CHIQUETE ANAYA E,[‡] FLORES RIVERA JJ,[§] CANTÚ BRITO O[¶]
^{*} RESIDENTE DE NEUROLOGÍA, ESPECIALISTA EN MEDICINA INTERNA, INCMNSZ. [†] RESIDENTE DE ENFERMEDADES DESMIELINIZANTES, ESPECIALISTA EN NEUROLOGÍA, INN. [‡] RESIDENTE DE NEUROLOGÍA, ESPECIALISTA EN MEDICINA INTERNA, DR. EN CIENCIAS MÉDICAS, INCMNSZ. [§] DR. EN CIENCIAS MÉDICAS, ESPECIALISTA EN NEUROLOGÍA Y EN MEDICINA INTERNA Y EN ENFERMEDADES DESMIELINIZANTES, SUBDIRECTOR DE ENSEÑANZA, INN. [¶] DR. EN CIENCIAS MÉDICAS, ESPECIALISTA EN NEUROLOGÍA Y EN MEDICINA INTERNA, JEFE DEL DEPARTAMENTO DE NEUROLOGÍA Y PSQUIATRÍA, INCMNSZ.

INTRODUCCIÓN: La neuromielitis óptica (NMO) es un trastorno desmielinizante y de curso grave que afecta a la médula espinal y nervios ópticos principalmente, asociado incluso inmunopatogénicamente a la positividad de anticuerpos anti acuaporina 4 o anti-NMO. Se ha relacionado la presencia de NMO con miastenia gravis (MG), se ha intentado esclarecer el mecanismo por el cual se detona la asociación de las anteriores.

OBJETIVOS: Presentación de tres casos de NMO asociados a MG.

MÉTODOS: Reporte de tres casos y revisión.

CASO 1: Mujer, 41 años. Con diagnóstico de MG generalizada (2006). Anticuerpos anti-acetilcolina positivos. Se sometió a timectomía en 1997 (hiperplasia linfoide). Recibió manejo con azatioprina cinco años. En marzo de 2006 tuvo neuritis óptica (NO) izquierda, recibió bolos de metilprednisolona, mejoría parcial. En julio tuvo parestesias dolorosas en miembro torácico derecho y debilidad, se evidenció mielitis longitudinal a nivel de unión bulbo-medular por RM. En agosto presentó mielitis transversa (MT) a nivel de T6. En 2009 MT por lo que recibió esteroide en bolos y 7 sesiones de plasmáferesis. Se encuentra en tratamiento con azatioprina (2010). PL con leucocitos de 7, glucosa 61.5 mg/dL, proteínas 28.7 mg/dL. Anticuerpos negativos.

CASO 2: Mujer, 41 años. Con diagnóstico de MG generalizada (1993). Anticuerpos anti-acetilcolina positivos. Recibió tratamiento con mestinon (dos años). Tuvo MT en junio de 2012, dermatoma T6. Recibió tratamiento con metilprednisolona en bolos con lo que mejoró. Un mes después inició nuevamente con debilidad de miembro torácico derecho por lo que se propuso plasmáferesis. PL glucosa 50 mg/dL, proteínas 60 mg/dL, células 34, con linfocitos de 90%. Bandas oligoclonales negativas. Anti-DNA doble cadena 12.5 U/mL, antinucleares homogéneo 1:80, resto negativos.

CASO 3: Mujer, 39 años. Diagnóstico de MG generalizada a los 18 años, manejo con prednisona y piridostigmina. En marzo de 1994 se le realizó timectomía la cual reportó hiperplasia folicular del timo. Posteriormente en 1996 tuvo recaída y se hizo nuevamente timectomía. En el 2000 suspendió tratamiento. En 2006 tuvo cuadro compatible con NO bilateral y mielitis longitudinal torácica en RM, mejoró sólo el ojo izquierdo. La

punción lumbar con glucosa 77 mg/dl, prot 25 mg/dl y leucocitos 0. ANA 1:160 patrón homogéneo, resto negativos. En febrero de 2007 tras un nuevo evento de MT y NO se decidió iniciar azatioprina a 50 mg/día. Bandas oligoclonales negativas. En 2009 nuevamente tuvo MT y NO, se le realizaron 7 sesiones de plasmáferesis con mejoría parcial. Manejo con azatioprina hasta junio de 2011.

CONCLUSIÓN: La presentación clínica y la progresión hacen factibles varias teorías acerca del detonante en estas patologías: anomalía en la respuesta inmunológica per se, acúmulo de anticuerpos anti-NMO, disregulación en la respuesta humoral como consecuencia y la expresión de anticuerpos anti NMO en la membrana celular en el timo, aún no está claro si la timectomía influye en el comportamiento de estas dos enfermedades.

ESCLEROSIS CONCÉNTRICA DE BALÓ VARIEDAD REMITENTE RECURRENTE: REPORTE DE CASO Y REVISIÓN DE LA LITERATURA

ARRAZOLA CORTÉS E, MALDONADO TORRES G, JUÁREZ MARTÍNEZ E, FIGUEROA CUCURACHI M, MELLADO ORTIZ YA, NUÑEZ OROZCO L

INTRODUCCIÓN: La Esclerosis Concéntrica de Baló (ECB) es un tipo muy raro de enfermedad desmielinizante considerada una entidad de EM de la cual presentamos un caso. **CASO CLÍNICO:** Hombre de 57 años de edad, originario de Michoacán, México, inició a los 43 años de edad con disminución AV de súbita en ojo izquierdo con recuperación parcial espontánea, el 06/07/2011 presenta disminución de fuerza muscular y parestesias en extremidades izquierdas, disartría y pérdida del equilibrio. El 03/11/2012 acude a nuestro servicio encontrándose con hemianopsia nasal izquierda, disartría leve, hemiparesia faciocranial izquierda. La IRM mostró lesiones características para ECB. Análisis completo de LCR, perfil reumatológico, TORCH, y exámenes generales, concluyéndose ECB.

DISCUSIÓN: En 1928 el húngaro Jozsef Baló describió el caso de un joven que falleció rápidamente después del inicio de una enfermedad neurológica progresiva. La autopsia mostró lesiones grandes, constituidas de capas concéntricas de sustancia normal alternadas con áreas delgadas de sustancia gris. El examen histológico mostró bandas alternadas de mielina parcialmente preservada, pérdida de mielina, preservación axonal, macrófagos cargados de lípidos, astrocitos gigantes multinucleados y cúmulos perivasculares de linfocitos. Se denominó entonces "encefalitis periaxial concéntrica". Predomina en jóvenes y en Las Filipinas. Las lesiones pueden identificarse a través de IRM, mucho mejor con técnicas modernas con imágenes obtenidas por transferencia de magnetización y por difusión tensora. Las lesiones características de la ECB en IRM incluyen: bandas alternadas de sustancia blanca mielinizada y desmielinizada en T2W y reforzamiento de anillos concéntricos en T1W después de la administración de gadolinio. La espectroscopia muestra incremento en el pico de colina y disminución en el pico de N-acetilaspártato. En México sólo existe un caso reportado de ECB.

EVC ISQUÉMICO DE CIRCULACIÓN POSTERIOR ASOCIADO A INVAGINACIÓN BASILAR (IB)

OJEDA-LÓPEZ C,^{*} RODRÍGUEZ OROZCO A,^{**} ESPINOZA LÓPEZ DA,^{*} SALMERÓN MERCADO M,^{***} SANDOVAL PAREDES J^{**}

^{*} NEUROLOGÍA, INSTITUTO NACIONAL DE NEUROLOGÍA. ^{**} NEURO-RADIOLOGÍA, INSTITUTO NACIONAL DE NEUROLOGÍA. ^{***} NEUROFISIOLOGÍA, AMERICAN BRITISH COWDRAY HOSPITAL.

INTRODUCCIÓN: El EVC en territorio vertebrobasilar representa 20% de todos los EVC isquémicos. Las anomalías de la unión craneo-vertebral (UCV) representan una causa rara de EVC en dicho territorio.

OBJETIVO: Reportar un caso de EVC en circulación posterior asociado a anomalías craneo-cervicales.

CASO CLÍNICO: Paciente masculino de 24 años, presenta cuadro que inicia mientras se encontraba realizando actividad deportiva. Presenta amaurosis fugax y parestesias en hemicuerpo izquierdo y cefalea de tipo punzante, holocraneana, constante, intensidad 10/10, que empeora con Valsalva. A su ingreso se encontró con cuadrantanopsia homónima superior izquierda que respetaba visión central. Se corroboró mediante estudio de resonancia magnética evento vascular (EVC) isquémico en territorio limítrofe de arteria cerebral posterior derecha (ACP), observando además la presencia de asimilación atlanto-clival, invaginación basilar, subluxación atlanto-odontoidea y au-

mento del espacio atlanto-odontoido. Se descartaron otras causas de EVC isquémico con estudios complementarios.

COMENTARIO: Se han descrito como causas de EVC o alteración en la circulación vertebrobasilar la IB además de la dislocación atlanto-axial/aplasia odontoidea y occipitalización del atlas. La IB es un proceso en el que existe un prolapso anormal de la odontoides (AO) hacia el agujero magno, siendo la presentación clínica es generalmente insidiosa con debilidad y cervicalgia. Son escasos los datos en la literatura respecto a incidencia o recurrencia de EVC en pacientes con anomalías de la UCV, sin embargo al tratarse de una causa prevenible de EVC insta al clínico a su identificación y manejo.

DEGENERACIÓN COMBINADA SUBAGUDA. REPORTE DE CASOS CMN SXXI

ESPAILLAT-SOLANO L,* CALDERÓN-VALLEJO A,** SOTO-CABRERA,** CARRERA-PINEDA R***
* RESIDENTE DE NEUROLOGÍA. ** MÉDICO ADSCRITO, DEPARTAMENTO DE NEUROLOGÍA. *** JEFE DE SERVICIO DE NEUROLOGÍA UMAE CMN SIGLO XXI.

INTRODUCCIÓN: La degeneración combinada subaguda (DCS) es la mielopatía metabólica más frecuente, afecta hasta a 15 a 25% de los adultos mayores. La triada clínica clásica es la hipopalestesia con signos piramidales y neuropatía periférica. Las causas son múltiples, la más común es deficiencia de cobalamina. El diagnóstico suele ser tardío, lo que retrasa el tratamiento y empeora el pronóstico.

OBJETIVO: Describir el caso de tres pacientes con diagnóstico de DCS en CMN SXXI.

CASO 1: Masculino de 54 años, etilismo ocasional, presenta parestesias de miembros pélvicos de 15 años de evolución. Se documenta gastropatía crónica, no anemia, cobalamina normal, cobre normal. No responde a tratamiento.

CASO 2: Masculino de 74 años, hipotiroideo, gastritis crónica reciente tratada con omeprazol y vitamina B. Inicia un mes previo con parestesias de miembros pélvicos. Presenta gastropatía atrofica, aumento de gastrina, con anemia, cobalamina: 74.8, ácido fólico: 20, TSH > 100, T4L: 0.60. Presenta mejoría con el tratamiento.

CASO 3: Masculino de 53 años, 1.5 años con debilidad proximal de miembros pélvicos y ataxia sensitiva. Presenta gastropatía crónica, no anemia, cobalamina: 119, anticuerpos células parietales positivas y mejoría con el tratamiento.

CONCLUSIÓN: Nuestros hallazgos corresponden con la literatura, siendo más frecuente en hombres de 60 años, con afectación de cordones posteriores y vía piramidal por lesión de fibras mielínicas. Primer síntoma es la debilidad, parestesias e inestabilidad de la marcha. El diagnóstico se hace por clínica y laboratorio, se apoya con retraso de P37 en PESS. En la IRM se observa hiperintensidad cervicotorácica de cordones posteriores. La respuesta al tratamiento depende de tiempo de evolución, con mayor respuesta en síntomas de menos de tres meses.

PRESENTACIÓN DE UN CASO FAMILIAR: NEUROPATÍA SENSITIVA AUTONÓMICA HEREDITARIA TIPO IIA (NSAHIIA)

HERNÁNDEZ BENÍTEZ JA,* ROQUE VILLAVICENCIO Y,** BRAVO ORO A,*** ESMER SÁNCHEZ M DEL C,***
RODRÍGUEZ LEYVA I****

* MÉDICO INTERNO DE PREGRADO, INSTITUTO TECNOLÓGICO DE ESTUDIOS SUPERIORES DE MONTERREY ITESM. ** RESIDENTE DE NEUROLOGÍA, HOSPITAL CENTRAL "IGNACIO MORONES PRIETO", SLP. *** MÉDICO ADSCRITO, HOSPITAL CENTRAL "IGNACIO MORONES PRIETO", SLP.

INTRODUCCIÓN: Las Neuropatías Sensitivas Autonómicas Hereditarias (NSAH) son enfermedades raras, genética y fenotípicamente heterogéneas, en las que se afectan de forma primaria los axones de neuronas sensoriales y autonómicas. Actualmente se conocen seis tipos, con subtipos y se han identificado 11 genes causantes. El tipo I se hereda de forma autosómica dominante, el resto son recesivos. **REPORTE DE CASO:** Masculino de 16 años, padres consanguíneos (primos segundos) y neurodesarrollo normal. A los ocho años inició con pérdida de sensibilidad en miembros inferiores y úlceras plantares, posteriormente presenta amputaciones espontáneas de varios orjejos, niega disautonomías. A la exploración presenta úlceras plantares con secreción purulenta, deformidad y pérdida de varios orjejos. Los reflejos de estiramiento muscular en miembros superiores normales, rotulianos disminuidos y aquileos ausentes; tiene pérdida de sensibilidad en las tres modalidades bilateral a partir de las rodillas. La velocidad de conducción potenciales motores es normal y hay ausencia de potenciales sensitivos. Tiene dos hermanos de 12 y 10 años con cuadros clínicos semejantes. Se tomo muestra a toda la

familia, efectuándose secuenciación exónica del cromosoma 12, reportándose una mutación que generó un codón de paro R290X, confirmando una NSAHIIA.

DISCUSIÓN: La NSAHII tiene un inicio temprano con pérdida de la sensibilidad y posteriormente desarrollo de úlceras en manos y pies y pérdida progresiva de reflejos. Las manifestaciones autonómicas son leves y el desarrollo cognitivo es normal, lo que la diferencia de las formas III y IV. Mutaciones en el locus 12p13 del gen que codifica la isoforma neuronal de la proteincinasa treonina-serina WNK1 originan el fenotipo NSAHIIA.

CONCLUSIONES: Aunque las NSAHs son enfermedades raras, es importante sospecharlas en pacientes con trastornos de la sensibilidad distal sin afectación motora. En la actualidad no hay cura pero es muy importante la orientación para el cuidado de los pies para evitar complicaciones.

OFTALMOPLEJÍA DOLOROSA AGUDA COMO PRIMERA MANIFESTACIÓN DE LINFOMA NO HODGKIN. REPORTE DE UN CASO Y REVISIÓN DE LA LITERATURA

GARCÍA ORTEGA YE, GÓMEZ GAITÁN EA, PARTIDA MEDINA LR.
INSTITUTO MEXICANO DEL SEGURO SOCIAL. CENTRO MÉDICO NACIONAL DE OCCIDENTE.

INTRODUCCIÓN: El linfoma no Hodgkin afecta el sistema nervioso central en raras ocasiones, con una frecuencia de 0.02 a 0.5%. Se han descrito varios síndromes neurológicos paraneoplásicos entre ellos la degeneración cerebelosa, corea, encefalitis límbica, neuropatía sensitiva subaguda y síndrome de persona rígida. No está descrita la Oftalmoplejía dolorosa aguda como manifestación inicial del Linfoma no Hodgkin.

CASO CLÍNICO: Hombre de 36 años, con antecedente de tabaquismo por 15 años a razón de DOS cigarros/día. Inicia su padecimiento el 27/08/2011 con cefalea bifrontal y retroocular de manera gradual, llegando a su máxima intensidad en 4 días, mejoró parcialmente con AINES, el 02/09/2011 se agrega diplopía horizontal binocular a la mirada extrema derecha y ptosis palpebral derecha. Es manejado en hospital particular como trombosis séptica de seno cavernoso, con múltiples esquemas antimicrobianos y esteroides, con mejoría de la cefalea pero persistencia de la diplopía y ptosis por lo que ingresa a Neurología el día 05/10/12 con Oftalmoplejía dolorosa del III nervio derecho incompleta (paresia del recto medial, recto superior y elevador del párpado) con respecto pupilar, no afectación simpática ni Horner. Resto de la exploración neurológica sin focalización. Se realiza punción lumbar con citoquímico del LCR con 390 leucocitos, 90% polimorfonucleares, glucosa 43, glucosa central 103 mg/dl, proteínas de 194 mg/dl, aspecto xantocrómico por lo que se inicia manejo antituberculoso. Paciente presenta evolución tórpida, agregándose afectación de nervios craneales IX, X, XI, XII bilateral, y cuadriparesia con fuerza 2/5 en pélvicos proximal y distal y 4-/5 torácicos, sin afectación sensitiva y con respuesta plantar flexora bilateral. Se documenta adenopatía axilar de 4 cm que se envía a patología así como citológico de LCR donde se documenta Linfoma no Hodgkin con CD 20 positivo. Se realiza panel viral para VHB, VHC, VIH, perfil reumatológico siendo negativos, PCR para TB negativo, cultivos y tinciones de LCR sin crecimiento. Sólo con DHL 810. TAC de tórax, abdomen y pelvis con conglomerado ganglionar axilar derecho.

RMN de cráneo simple y con gadolinio (12/12/12): Lesión hiperintensa en T2 y Flair en vértice orbitario derecho, realce meníngeo basal (se anexa imagen).

CONCLUSIÓN: Los pacientes con linfoma no Hodgkin y síntomas neurológicos tienen una baja prevalencia, requieren diagnóstico urgente y lo más importante, el tratamiento debe iniciarse con rapidez pues se considera etapa clínica IV.

NEURITIS ÓPTICA UNILATERAL, FORMA INFILTRATIVA DE LEUCEMIA LINFOBLÁSTICA AGUDA: REPORTE DE UN CASO

GARMENDIA A, RODRÍGUEZ E, GASTELUM R, MILLAN J

INTRODUCCIÓN: La afectación del nervio óptico en las leucemias con infiltración al SNC es de 13 a 18%. El compromiso al SNC es más frecuente, al existir tratamientos más efectivos en hematología, que permiten una mayor supervivencia en los pacientes con Leucemia linfoblástica aguda.

OBJETIVO: Reportar un caso de neuritis óptica, de etiología infiltrativa, con criterios de imagen en Resonancia Magnética de encéfalo.

MATERIAL Y MÉTODOS: Revisión de expediente clínico.

CASO CLÍNICO: Masculino 16 años de edad, con diagnóstico **Leucemia Linfoblástica Aguda L1**, alto riesgo, recibiendo sesiones de terapia intratecal con metotrexate. Inicia su padecimiento 48 horas previas a su ingreso, con disminución de la agudeza visual, fluctuante, sin contar con afectación del campo visual o distorsión de colores. A las 24 hrs de instaurado el cuadro, el déficit visual se torna permanente, negando síntomas acompañantes. EFNL: Nervios craneales: II Óptico, agudeza visual en OI 20/200, 20/25 OD, colorimetría y campimetría por confrontación sin alteraciones, FO: OI borramiento de los bordes de papila, con tortuosidad a nivel de la emergencia de los vasos, defecto pupilar aferente en OI, resto de nervios craneales y de exploración normal. RM de encéfalo: Corte axial, T2, T1 con Gadolínico, se observa engrosamiento del NOI, con reforzamiento hiperintenso en secuencia de supresión de grasa.

CONCLUSIÓN: El compromiso aislado del nervio óptico se asocia de manera infrecuente a recaída de LLA en remisión. En sospecha de relapso, se deben realizar de rutina BH, PL, RM de encéfalo y revisión oftalmológica. El tratamiento de la NO en estos pacientes, es difícil, pues el nervio óptico no responde a la quimioterapia sistémica, en estos casos se incluye la terapia intratecal y la radioterapia.

NEUROLUPUS REFRACTARIO A TRATAMIENTO CONVENCIONAL ASOCIADO A INMUNODEFICIENCIA COMÚN VARIABLE CON RESPUESTA A INMUNOGLOBULINA. REPORTE DE UN CASO.

GUTIÉRREZ CENICEROS M, ENCISO PELAEZ S
HOSPITAL INFANTIL DE MÉXICO FEDERICO GÓMEZ.

INTRODUCCIÓN: Se considera que 30% de los pacientes con Lupus Eritematoso (LES) comienza con síntomas neurológicos y/o psiquiátricos. En este contexto, se conoce la existencia de casos en los que aparecen dichos síntomas incluso varios años antes del diagnóstico; asimismo, existen pocos casos que describan su asociación con cuadros de inmunodeficiencia.

CASO CLÍNICO: Presentamos el caso de femenino de 17 años que ingresa a urgencias con síndrome confusional agudo (SCA), derrame pericárdico e insuficiencia renal. Mediante Angioresonancia de cráneo (ARMC) se evidencia vasculitis de mediano y pequeño calibre. Se realiza diagnóstico de LES con ANA y Anti DNA positivos en orina, presentando además hipogamaglobulinemia; se inicia manejo para neurolupus con metilprednisolona, ciclofosfamida y micofenolato. Cuatro meses posteriores al diagnóstico presenta afasia motora, ARMC mostrando mayor disminución del calibre vascular, estableciendo refractariedad en base al falló a tratamiento convencional a dosis terapéutica máxima. Seis meses después se diagnóstica inmunodeficiencia común variable en base a cuadros infecciosos severos de repetición, sexo y persistencia de hipogamaglobulinemia por un periodo mayor a seis meses. Se inicia tratamiento con gamaglobulina humana (IVIG) mensual por 12 meses con remisión de los cuadros infecciosos así como corrección de hipogamaglobulinemia.

CONCLUSIÓN: En pacientes con LES es posible la existencia de hipogamaglobulinemia secundaria a pérdida renal; no obstante, en todo paciente femenino con presencia de infecciones de repetición e hipogamaglobulinemia se debe descartar inmunodeficiencia asociada.

La presentación clínica de SCA como manifestación inicial y debut de una vasculitis a nivel de SNC se reporta en la literatura en menos del 3%. Asimismo, es inusual la refractariedad de LES a manejo con altas dosis de glucocorticoides y ciclofosfamida. Es un caso excepcional requiriendo tratamiento inmunomodulador a base de IVIG debido al severo compromiso de SNC y falló del tratamiento convencional; aunado a la presencia de inmunodeficiencia común variable.

ENCEFALITIS POR VIRUS HERPES SIMPLE EN ADULTOS: EXPERIENCIA EN UN HOSPITAL DE TERCER NIVEL DE ATENCIÓN

SALAS-GUTIÉRREZ IRVING, REYES-MELO ISRAEL, GONZÁLEZ-DUARTE ALEJANDRA.
INSTITUTO NACIONAL DE CIENCIAS MÉDICAS Y NUTRICIÓN "SALVADOR ZUBIRÁN" (INCMNSZ).

INTRODUCCIÓN: La encefalitis por virus herpes simple (VHS) es la causa más común de encefalitis viral esporádica en adultos y con la morbilidad y mortalidad más elevadas.

OBJETIVO: El propósito de este estudio es describir las principales características clínicas de los pacientes con encefalitis por virus herpes simple y el comportamiento de la enfermedad en el INCMNSZ.

METODOLOGÍA: Estudio retrospectivo y descriptivo de encefalitis por VHS atendidos en un hospital de tercer nivel, periodo de tiempo de 20 años.

RESULTADOS: Se incluyeron 10 pacientes con diagnóstico de encefalitis por VHS confirmados con PCR para VHS en LCR. 60% hombres, 40% mujeres. Edad promedio de 43 ± 16.9 . El 70% cefalea, 50% fiebre. En el 60% de los casos el cuadro neurológico fue un síndrome encefalopático difuso sin datos de focalización. Al ingreso el 90% tenía alteración del estado mental: promedio en la puntuación de la ECG de 13.1 ± 1.1 puntos. El 70% con cognitivas, 60% fallas de memoria, 30% afasia, 30% cambios de personalidad. 80% presentaron crisis: 50% focales y generalizadas, 37.5% generalizadas, 12.5% focales. 80% tenían EGG; siete de los ocho EEG fueron anormales. 50% de las RM fueron anormales, solamente un TC anormal. El alterado LCR en el 80%. Tres casos con PCR-positiva para VHS inespecífica, tres para VHS-1 y tres para VHS-2. Mortalidad del 10%, el 30% vivos con secuelas.

CONCLUSIONES: La epidemiología de la encefalitis por VHS en nuestra institución es muy similar a lo reportado en otras series, excepto por una mayor proporción de casos por VHS-2.

EFFECTO DEL NIMODIPINO EN LAS VELOCIDADES DEL FLUJO EN ACM EN UN PACIENTE CON MENINGITIS CRÓNICA POR C IMMITIS

MUÑIZ-ALVAREZ JUAN CARLOS, GONZALEZ-PONCE VÍCTOR AUGUSTO

INTRODUCCIÓN: La coccidiomycosis es una infestación causada por el hongo *Coccidioides*, que habita en la tierra, se han identificado dos especies, immitis y posadasii. El riesgo de infestación incrementa en las temporadas de sequía y con la exposición directa a la tierra. En México, se reportan 1500 casos de enfermedad primaria, y 15 diseminada al año. Los estados de Nuevo León, Tamaulipas, y Chihuahua son los que mayor incidencia presentan al año. Se presenta con mayor frecuencia en menores de 5 años y mayores de 45 años.

OBJETIVO: Reporte de caso de un paciente con meningitis por *C immitis*, las alteraciones en el flujo sanguíneo cerebral y la evolución clínica.

PACIENTE: Masculino de 51 años edad, profesor de carrera magisterial, residente de Río Verde SLP AHF negados, APNP convive con un ave de ornato. APP neumonía en mayo de 2011. Inició su padecimiento con cefalea bitemporal tipo opresivo, que paulatinamente fue incrementando de intensidad, fiebre, náusea vómito, visión borrosa las funciones cognitivas normales y rigidez de nuca, se diagnóstico meningitis infecciosa. No tuvo respuesta a tratamiento, siguió con los síntomas. Se realizó nueva PL resultando de LCR presión de apertura 24, leucocitos 250, PMN 10%, MON 90% glucosa 3 mg/dL, proteínas 141 mg/dL. Tinciones Gram (-) BAAR (-) tinta china (-) PCR para *M. tuberculosis* (-) TC craneo demostró reforzamiento de las cisternas basales e hidrocefalia que ameritó colocación de válvula de derivación ventrículo-peritoneal; se inició tratamiento para tuberculosis y fluconazol. Después de diez días presentó desorientación y lenguaje incoherente. Una nueva PL desarrollo crecimiento de *C immitis* iniciando anfotericina B. Por medio de US Doppler transcraneal (DTC) demostró velocidad media 96.3 y 88.2 cm/seg en ACM derecha e izquierda respectivamente. Basilar 40 cm/seg. Se inicio tratamiento con nimotop y se aplico una dosis de anfotericina B por vía intratecal. Se hizo seguimiento con US DTC al quinto día la velocidad media fue de 80.2 y 73.2 para ACM derecha e izquierda respectivamente. Mejoría clínica completa. Al decimo segundo día las velocidades de flujo cerebral ese encontraron en límites normales y el paciente asintomático.

CONCLUSIÓN: En este caso pudimos demostrar mediante DTC (técnica no invasiva) que hay un proceso inflamatorio intravascular secundario a la infección micótica. El seguimiento demostró una mejoría clínica simultánea a la mejoría en las velocidades de flujo cerebral de las arterias cerebral media. No así del LCR. Discurrimos que la respuesta fue con el tratamiento con anfotericina por vía intratecal y calcio antagonista.

MENINGOENCEFALITIS SECUNDARIA A TUBERCULOSIS DISEMINADA POR M. BOVIS EN PACIENTE INMUNODEPRIMIDA. REPORTE DE CASO

ALBA-SANGER M, BARBOSA-VILLARREAL F, MARTÍNEZ-PABLOS R, MICHEL-CHAVEZA, GIRÓN CAVERO A

INTRODUCCIÓN: *M. tuberculosis* es uno de los agentes que más comúnmente causan muerte y secuelas neurológicas en el mundo, *M. bovis* es la segunda causa más común

de tuberculosis, encontrándose en 15% de los casos, éstos se asocian a un peor pronóstico, probablemente debido a mayor tasa de lesiones parenquimatosas.

SE PRESENTA CASO: De masculino de 40 años con diagnóstico de dermatomiositis (entratamiento con Metrotexate 25 mg/semana, hidroxycloerquina 150 mg/24h y Prednisona 5 mg/24 h), vitiligo y dislipidemia mixta quien, en noviembre/11, acude a consulta por síndrome febril de tres meses de evolución y pérdida ponderal. Durante el protocolo de estudio se documenta *M. bovis* en jugo gástrico y orina, por lo que se le indica DOBTAL. Seis meses después inicia con debilidad muscular hasta la postración, pérdida del control de esfínteres, candidiasis oral, intolerancia a la vía oral, convulsión tónico-clónica generalizada, posteriormente se añade parálisis facial central derecha, disartria, fuerza muscular 0/5 MsPs y 3/5 MsTs, espasticidad, sensibilidad conservada, rigidez nuchal, cerebelo no valorable. Los estudios de imagen cerebrales muestran aracnoiditis, edema temporal izquierdo, lesión nodular punto-mesencefálica izquierda, datos de vasoespasmio de arteria cerebral media e infarto ventrículo-capsular izquierdo. Se realizan varios intentos fallidos de punción lumbar, finalmente se obtienen tres gotas durante PL guiada por fluoroscopia, la cual da negativo para antígenos de neumococo, criptococo y Ziehl Neelsen, así como cultivo negativo por muestra insuficiente y PCR para micobacterias negativo. Como impresión diagnóstica se consideró síndrome convulsivo, Síndrome meníngeo y Síndrome medular transversal nivel de T7. Probablemente el paciente curse con meningitis crónica, por *M. bovis* por el antecedente de inmunosupresión, y cultivos en orina y jugo gástrico.

CONCLUSIÓN: La meningitis es una de las formas más severas de presentación de TB, añadiéndose además *M. bovis* como etiología, se relaciona a mayor índice de lesiones cerebrales asociadas y secuelas neurológicas.

PATRÓN ELECTROENCEFALOGRÁFICO DE LA ENFERMEDAD POR PRIONES DE ACUERDO AL TIEMPO DE EVOLUCIÓN

GIEN-LÓPEZ JOSÉ ANTONIO, MEDINA-LÓPEZ ZAIRA, GONZÁLEZ-GÓMEZ RENÉ, SENTÍES-MADRID HORACIO, ESTAÑOL-VIDAL BRUNO
INSTITUTO NACIONAL DE CIENCIAS MÉDICAS Y NUTRICIÓN DR. SALVADOR ZUBIRÁN.

ANTECEDENTES: En México se desconoce la epidemiología de la enfermedad por priones. Una de las razones es la dificultad diagnóstica. Se ha establecido que el EEG puede ser útil cuando se encuentra el patrón de ondas agudas periódicas, con sensibilidad de 66%, especificidad de 91%, VPP 95%, y VPPN 49%. Sin embargo, este patrón solamente se encuentra en una etapa intermedia de la enfermedad, que autores han sugerido entre tres y seis meses de evolución. Antes y después de este periodo existe un patrón de disfunción cortical con ritmo theta delta generalizado. Se describe el patrón prevalente en nuestra serie.

OBJETIVO: Determinar el patrón electroencefalográfico de los pacientes con enfermedad por priones de acuerdo al tiempo de evolución.

MÉTODOS: De manera retrospectiva se obtuvo información y se analizaron los eeg de siete pacientes con dx de enfermedad por priones, esto definido por características clínicas y proteína 14-3-3 en líquido cefalorraquídeo. Se obtuvieron datos demográficos de historia clínica.

RESULTADOS: Tres hombres, cuatro mujeres con dx clínico y proteína 14-3-3. Promedio de edad de 59 ± 6.4; meses de evolución 6 ± 4.43, ritmo base 4.57 ± 0.53Hz amplitud 31 ± 13.6 µV. En 2/7 pacientes se encontró patrón pseudoperiódico, con 5 y 6 m de evolución. Para el resto, se encontró un patrón lento theta difuso, siendo 2/7 < 3 meses, 3/7 > 6 meses.

CONCLUSIONES: El patrón prevalente en los pacientes con datos clínicos sugerentes de enfermedad por priones al ingreso hospitalario fue de patrón de ondas theta generalizado. Es importante hacer notar que este patrón no descarta la enfermedad, por lo que debe continuar el abordaje clínico apoyado en otros estudios paraclínicos y de imagen.

VARIANTE DE PARÁLISIS SUPRANUCLEAR PROGRESIVA

COLÍN-LUNA JI, BOUCHAN-RIVERA E, ORTIZ-SAUCEDO IS, GONZÁLEZ-MUÑOZ MA, FERNÁNDEZ-VERA JA, MARTÍNEZ-MATA J.
NEUROLOGÍA CLÍNICA, HOSPITAL JUAREZ DE MÉXICO.

OBJETIVOS: Describir esta Taupatía basados en un caso particular.

MÉTODOS: Recabamos información de un caso nuevo en nuestra unidad.

DESCRIPCIÓN: Masculino, 65 años, agricultor, sin exposición a químicos. AHF, APP: irrelevantes.

PADECIMIENTO ACTUAL: De cinco años, déficit de expresión e hipomovilidad del tronco, dificultad para asir objetos, luego parálisis de la mirada vertical hacia abajo y después hacia arriba, lentitud de movimientos oculares, disartria, caídas de hace tres años. Exploración. 1. General: Delgado, seborrea facial. 2. Neurológica: atento, alerta, bradipsiquia, perseveración, apraxia de la apertura palpebral, catatónico, retrocolis parcial, hipomimia, disartria, rigidez axial y apendicular con signo de la rueda dentada, bradicinesia, sin temblor, marcha muy lenta, no autónoma, en bloque, con caídas en retroimpulsión. Sacádicos y de seguimiento, conjugados: horizontales presentes y lentos, verticales ausentes. Oculocéfálicos conservados, sin convergencia. Pupilas de 4mm de diámetro, fotomotor directo y consensual retardados, sin acomodación. Atáxicos: palmomentoniano bilateral. Resto normal.

RESULTADOS: RM: tallo cerebral atrófico, sobre todo mesencefalo ("signo del pingüino"). Discreta respuesta a L-Dopa. Sin biopsia (no la aceptó).

CONCLUSIONES: Síndrome frontal, tectal y extrapiramidal. 1 Lesión en haz rostral del FLM, núcleo de Cajal, núcleos pretectales, lóbulo frontal, sistema nigroestriado y sus proyecciones. En Parálisis Supranuclear Progresiva la edad, parálisis de mirada vertical inicialmente hacia abajo, disociación oculocéfálicos-sacádicos, caídas tempranas hacia atrás, apraxia palpebral, y signo del pingüino son característicos. El diagnóstico es clínico, la biopsia cerebral un auxiliar, su variabilidad clínica es enorme y depende del sitio y grado de depósito de proteína TAU. Este caso muestra combinación de Síndrome de Richardson (clásico) y la variante Parkinsónica (PSP-P). El diagnóstico diferencial entre variantes y con otras patologías es amplio y requiere descripción minuciosa. La afección topográfica en PSP clásica es la pauta diagnóstica.

SÍNDROME DE SEGAWA, DISTONÍA SENSIBLE A L-DOPA EN LA INFANCIA

REYES CUAYAHUITL ARACELI, RAYO-MARES JESÚS DARÍO, SÁNCHEZ-VACA GERARDO, MUÑOZ-MONTUFAR JUAN PABLO, GALVÁN-HEREDIA PENÉLOPE, LOMAN-ZÚNIGA VERÓNICA.
UMAE HOSPITAL DE PEDIATRÍA CMN SIGLO XXI, IMSS, MÉXICO, D.F.

INTRODUCCIÓN: La distonía es un trastorno del movimiento caracterizado por contracciones involuntarias sostenidas o intermitentes, el síndrome de Segawa (SS) está dentro del grupo de distonías idiopáticas, descrita por Segawa en 1976, describiendo un cuadro de fluctuación diurna del tono, catalogándose como error congénito de neurotransmisores y que interviene en el metabolismo de la dopamina, su prevalencia en Inglaterra y Japón ha sido estimada en 0.5 por millón. Aparece en la edad infantil o a cualquier edad, de predominio en niñas extendiéndose a otros territorios. Se refiere con herencia autosómica dominante con penetrancia incompleta, presentándose una mutación puntual en el gen guanosina trifosfato ciclohidrolasa 1 (GTP-CH1), de forma característica responde a levodopa.

OBJETIVO: Describir un caso con distonía sensible a levodopa, síndrome de Segawa.

CASO CLÍNICO: Escolar femenino de 11 años de edad quien inicio cuadro clínico a los cuatro años, caracterizado por debilidad progresiva en el transcurso del día, presentando fluctuación funcional a expensas de sacudidas, posturas distónicas y rigidez limitando la sedestación y deambulación. Se inicia protocolo de estudio y valoraciones de diferentes especialidades, estudios paraclínicos incluyendo imagen, se inicio manejo con levodopa con respuesta favorable.

DISCUSIÓN: El SS constituye 5% de las distonías idiopáticas primarias, cursa con expresión variable, por lo que el diagnóstico temprano es difícil, al presentarse durante la infancia y con características de predominio distónicas puede confundirse con parálisis cerebral infantil, o diversas enfermedades de similares características, al no contar con estudio molecular y dados los resultados del abordaje diagnóstico se determinó el manejo con levodopa con éxito, por lo que se estableció el SS.

CONCLUSIÓN: La clínica sigue siendo fundamental en el abordaje diagnóstico de pacientes con distonía de causa desconocida, el SS debe considerarse como diagnóstico diferencial ante estos cuadros, el diagnóstico y tratamiento precoz repercutirán en la calidad de vida del paciente.

DISTONÍA PLUS SECUNDARIA A QUISTE NEUROEPITELIAL

FEMAT-ROLDÁ N G, MARTÍNEZ-RODRÍGUEZ HR, CARO-OSORIO E

INTRODUCCIÓN: Los Quistes Neuroepiteliales (QN) son colecciones de líquido recubierto de tejido ependimario, de etiología desconocida y sin conexión con el sistema ventricular o espacio subaracnoideo. Son raros, representan menos de 1% de los tumores intracraneales. La mayoría son asintomáticos, pero se han reportado como causa de crisis convulsivas, efecto de masa hidrocefalia y raramente trastornos del movimiento. Cuando se presentan con trastorno del movimiento lo reportado ha sido temblor y hemibalismo.

OBJETIVOS: Describir un caso de Distonía Plus Secundaria a QN.

CASO CLÍNICO/ABORDAJE DIAGNÓSTICO: Masculino de 33 años presenta dificultad progresiva para mover su mano derecha y contracciones involuntarias sostenidas en brazo y pierna derecha que conducen a posturas anormales acentuándose con la actividad física y cediendo al tocar la extremidad. Examen Neurológico revela disartria, paresia facial derecha. Rigidez, bradicinesia y pose distónica brazo derecho y pierna derecha. Hiperreflexia y Babinski derechos. Marcha distónica con disminución en braceo y exacerbación de la postura distónica del brazo y pierna.

RESULTADOS: IRM de Encéfalo: imagen bien definida quística, homogénea, multilobulada, de comportamiento igual a LCR en el núcleo caudado izquierdo y el globo pálido, involucra la rodilla de la capsula interna sin producir edema o reforzar con contraste e hidrocefalia obstructiva. Se realiza endoscopia cerebral con fenestración y drenaje de quiste. Citoquímico del líquido aspirado: consistente con LCR Biopsia: Quiste ependimario. Paciente presenta una marcada mejoría de los síntomas con disminución en la distonía, bradicinesia y rigidez. La hiperreflexia y el signo de Babinski ya no se encontraron.

CONCLUSIONES: El QN es una entidad infrecuente, generalmente asintomática. Se presenta un caso de un paciente con distonía plus progresiva secundaria a QN con excelente respuesta al tratamiento quirúrgico de drenaje.

PERFIL EPIDEMIOLÓGICO DE LA COREA EN EL SERVICIO DE NEUROLOGÍA DEL HOSPITAL UNIVERSITARIO "JOSÉ ELEUTERIO GONZÁLEZ"

VERDUZCO-AGUIRRE HAYDÉE C, GAMBOA-SARQUIS RAFAEL NAIM, GARCÍA-VIERA DANIEL ALEJANDRO, VILLARREAL HÉCTOR JORGE, MARTÍNEZ HÉCTOR RAMÓN, ESTRADA-BELLMANN INGRID.

INTRODUCCIÓN: Los movimientos coreicos son trastornos hipercinéticos que reflejan disfunción de los ganglios basales. En los síndromes coreicos se engloban varios diagnósticos, uno de ellos la enfermedad de Huntington.

OBJETIVO: El propósito de este trabajo fue analizar el perfil clínico-epidemiológico de pacientes con movimientos coreicos que acuden a la consulta de neurología del Hospital Universitario UANL.

MÉTODOS: Se analizaron los casos con este trastorno que acudieron durante el periodo enero 2009-febrero 2012. Se analizó mediante estadística descriptiva.

RESULTADOS: Se registraron 13 pacientes con movimientos coreicos, ocho (61.5%) mujeres y cinco (38.4%) hombres. El promedio de edad fue de 46.46 años (rango 17-94). Siete (53.8%) tenían antecedentes hereditarios de trastornos del movimiento, cinco (38.4%) de movimientos coreicos. De los antecedentes personales, los más comunes fueron los trastornos psiquiátricos en tres (23%) de ellos. La edad promedio de inicio de los movimientos fue a los 39 años de edad (rango 16-86). En cinco (38.5%) comenzaron en extremidades superiores e inferiores. Posteriormente se agregaron alteraciones en la marcha en seis (46.1%), hiperreflexia en cinco (38.4%), disartria en tres (23%) y alteraciones psiquiátricas en tres (23%). Siete (53.8%) pacientes utilizan antipsicóticos atípicos, cuatro (30.7%) utilizan antipsicóticos típicos y cuatro (30.7%) biperideno. Dos (15.3%) pacientes fueron diagnosticados con corea de Huntington, dos (15.3%) corea secundaria a evento vascular, uno (7.69%) corea gravídica y ocho (61.5%) están actualmente en estudio.

CONCLUSIONES: A pesar de ser un centro de referencia, la prevalencia de los movimientos coreicos, particularmente de la enfermedad de Huntington, es baja en nuestro hospital. Se requieren mayores facilidades para los métodos de diagnóstico genético en nuestro medio.

ANÁLISIS DE LA FRECUENCIA CARDIACA PREICTAL E ICTAL

GIEN-LÓPEZ JOSÉ ANTONIO, ALONSO-VANEGAS MARIO, CRUZ-MARTÍNEZ ENOÉ, ESTEAÑOL-VIDAL BRUNO, SENTIES-MADRID HORACIO
INSTITUTO NACIONAL DE CIENCIAS MÉDICAS Y NUTRICIÓN SALVADOR ZUBIRÁN.

ANTECEDENTES: Durante las crisis generalizadas (CG) y crisis focales (CF) derechas (CFD) o izquierdas (CFI) existen cambios en la frecuencia cardiaca (FC) reportados como taquicardia o bradicardia. Existe una asociación aun no bien determinada sobre estas variaciones y la muerte súbita en epilepsia.

OBJETIVO: Determinar las diferencias en la frecuencia cardiaca preictal e ictal en CG y CF.

MÉTODOS: Se analizaron 30 VideoEEG contando de manera manual la diferencia R-R en milisegundos de la FC preictal durante 120 segundos e ictal. Se categorizó a los pacientes de acuerdo a actividad eléctrica y clínica en crisis generalizadas o focales, y estas últimas en focales derechas e izquierdas.

RESULTADOS: N = 30, 12 mujeres 18 hombres. Edad promedio de 38.8 ± 16.6. La diferencia de FC preictal contra ictal en el análisis pareado fue de 80.9 ± 17.7 vs. 100.8 ± 26.8 (p < 0.01). La media de la diferencia preictal-ictal en CG contra CF fue tres veces mayor en la primera con 34.9 ± 17.5 vs. 11.2 ± 14.8 (p < 0.01). En ambas no hubo diferencia preictal de fc (p > 0.05) pero sí en ictales 118.3 ± 27.4 para CG vs. 90.6 ± 21.3 en CF (P < 0.01). De igual manera, la FC mínima y máxima preictal no hubo diferencia entre CG y CF (p > 0.05) sin embargo, en la FC mínima y máxima ictal sí hubo diferencia 86.6 ± 16.6 vs. 86.8 ± 14 (p < 0.05) y 157.5 ± 48.5 vs. 106 ± 25.9 (p < 0.01). Por lateralidad focal, CFD vs. CFI, no hubo diferencia significativa en la frecuencia cardiaca con 10.4 ± 16.8 vs. 12.7 ± 10.1 (p > 0.05).

CONCLUSIONES: Las CG y CF incrementaron la frecuencia cardiaca de manera significativa con respecto a su basal. Las crisis generalizadas aumenta tres veces la FC con respecto a las focales. Las CFD y CFI no tienen diferencia en el incremento de la FC.

PRUEBA DE WADA CON PROPOFOL EN CIRUGÍA DE EPILEPSIA; EXPERIENCIA EN HOSPITAL REGIONAL DE ALTA ESPECIALIDAD

GARCÍA-CAZAREZ RICARDO,* CASTRO-MACÍAS JAIME IVAN,† MIRANDA-GONZALEZ ALEJANDRO,‡ QUEZADA-LOPEZ DAVID,§ GARCÍA-DÍAZ DE LEÓN RAUL,¶ BERMÚDEZ-MALDONADO LUIS,‡ CASTRO-MACÍAS JI**

* NEUROLOGÍA CLÍNICA, TERAPIA ENDOVASCULAR NEUROLÓGICA. HOSPITAL DE ALTA ESPECIALIDAD DEL BAJÍO, LEÓN GUANAJUATO. † NEUROLOGÍA CLÍNICA, NEUROFISIOLOGÍA, HOSPITAL DE ALTA ESPECIALIDAD DEL BAJÍO, LEÓN GUANAJUATO. ‡ NEUROCIQUIRUGÍA, HOSPITAL DE ALTA ESPECIALIDAD DEL BAJÍO, LEÓN GUANAJUATO. § ANESTESIOLOGÍA, HOSPITAL DE ALTA ESPECIALIDAD DEL BAJÍO, LEÓN, GUANAJUATO. ¶ NEUROPSICOLOGÍA, HOSPITAL DE ALTA ESPECIALIDAD DEL BAJÍO, LEÓN, GUANAJUATO. ** HOSPITAL REGIONAL DE ALTA ESPECIALIDAD DEL BAJÍO (LEÓN, GTO. MÉXICO).

INTRODUCCIÓN: La prueba de Wada descrita en 1960 se utiliza para determinar la dominancia hemisférica del lenguaje y de la memoria siendo una de las evaluaciones preoperatorias, en cirugía neurológica. Esta técnica implica la aplicación intra-carotídea de un agente anestésico de acción corta induciendo anestesia transitoria unilateral hemisférica y la realización de pruebas neuropsicológicas, así como registro de video electroencefalografía. El aminobarbital es el agente más utilizado, sin embargo, en muchos países como en el nuestro no se encuentra disponible por lo que el propofol es el fármaco alternativo que se utilizó para este propósito.

OBJETIVOS: 1. Describir tres tipos de respuesta en la prueba de Wada con Propofol en pacientes con epilepsia refractaria. 2. Determinar la seguridad de la prueba de Wada con Propofol.

MÉTODOS: Reporte de CASO: Mujer de 37 años de edad diestra, con diagnóstico de epilepsia refractaria; con estudios de IRM de cráneo y video EEG, el cual lateraliza foco epileptógeno hacia el lado temporal izquierdo, con la prueba de Wada se determinó la presencia de lateralidad derecha para el lenguaje y la memoria; siendo en este caso la amigdalotomía-hipocampectomía la cirugía planeada.

REPORTE DE CASO: Hombre de 37 años de edad diestro, con diagnóstico de epilepsia refractaria; con estudios de IRM de cráneo y video EEG el cual lateraliza foco epileptógeno hacia el lado temporal izquierdo, con la prueba de Wada se determinó la presencia de representación bilateral para el lenguaje y la memoria, siendo una prueba de Wada no concluyente para la dominancia, por lo que en este caso podría realizarse transección subpial múltiple.

REPORTE DE CASO: Hombre de 30 años de edad diestro, con diagnóstico de epilepsia refractaria; con estudios de IRM de cráneo y Video EEG, el cual lateraliza foco epileptogénico hacia la región temporal izquierda, con la prueba de Wada se determinó la presencia de lateralidad izquierda para el lenguaje y la memoria. En este caso la cirugía planeada sería una transección subpial focal de área elocvente.

CONCLUSIONES: La prueba de Wada con propofol es una técnica segura y reproducible, la cual junto con una evaluación neuropsicológica adecuada y video-electroencefalograma nos permite determinar la lateralidad hemisférica del lenguaje y la memoria, como en el caso de los tres tipos de respuesta ya descritas, siendo de gran importancia en la planeación del tipo de Cirugía de Epilepsia.

FACTORES ASOCIADOS A MAL APEGO A TRATAMIENTO EN PACIENTES ADOLESCENTES CON EPILEPSIA

GUTIÉRREZ-CENICEROS MICHEL, BARRAGÁN-PÉREZ EDUARDO
HOSPITAL INFANTIL DE MÉXICO "FEDERICO GÓMEZ"

ANTECEDENTES: Durante la adolescencia emergen diversos tipos de epilepsia, coexistiendo con cambios físicos, hormonales, sexuales y psicosociales característicos; los cuales interfieren con la adhesión a tratamiento. En nuestro medio no existen estudios que establezcan las variables que modifican el apego a tratamiento en este grupo de edad.

OBJETIVO: Describir los factores asociados a mal apego a tratamiento en pacientes adolescentes con epilepsia.

MATERIALES Y MÉTODOS: Se incluyeron pacientes con epilepsia entre los 12 y 18 años de edad valorados en el Departamento de Neurología entre octubre 2011 y mayo 2012. Mediante entrevista directa y encuesta se aplicó un cuestionario de 35 preguntas orientadas hacia aspectos físicos, sociales, académicos y expectativas personales, mediante respuestas tipo stickler se estableció la presencia o ausencia de los factores de mal apego a tratamiento.

RESULTADOS: Se observó predominio de los factores psicosociales observando que 60% evita la toma de medicamentos por avergonzarse de su enfermedad; seguido de factores académicos, ya que 20% abandonaron sus estudios y 55% refirió afección en el rendimiento académico. En las expectativas de vida el 30% considera su enfermedad como limitante a desempeñar la actividad deseada. La situación económica parece no ser un aspecto fundamental en la decisión de mantener el tratamiento.

CONCLUSIONES: Los factores psicosociales y el estigma de la enfermedad son las causas más frecuentes de abandono al tratamiento en pacientes adolescentes. Esto remarca que es más importante una psicoeducación básica de parte del médico hacia su paciente y la familia que la modificación del tratamiento por cuestiones económicas.

DISEÑO DE UN OLFATÓMETRO PARA RESONANCIA MAGNÉTICA FUNCIONAL

AGUADO-CARRILLO GUSTAVO, VELASCO-MONROY ANA LUISA, VELASCO-CAMPOS FRANCISCO

INTRODUCCIÓN: El interés en el sentido del olfato es muy antiguo. Una de las razones para estudiar el sistema olfatorio es por su conexión directa con el sistema límbico. La vía olfatoria es un sistema poco desarrollado en el ser humano, sin embargo, ha sido implicado en la fisiopatología de algunas enfermedades neurodegenerativas tales como Alzheimer, Parkinson y en la epilepsia del lóbulo temporal. La resonancia magnética funcional (RMNf) es un método de imagen que muestra el contraste dependiente del nivel de oxigenación de la sangre (BOLD), obteniéndose la "activación" de las regiones corticales cerebrales implicadas en determinadas funciones por medio de tareas o paradigmas. Planteamiento del Problema. El estudio del sistema olfatorio por medio de la RMNf se encuentra muy limitado primordialmente debido a lo complejo y costoso de los olfatómetros diseñados para su utilización en la RMN. Pocos centros a nivel mundial en donde se realiza investigación de este tipo cuenta con estos sistemas.

OBJETIVOS: El propósito de este trabajo es presentar el diseño de un olfatómetro que es compatible con la RM y es de bajo costo, el cual, tiene el objetivo en nuestro centro, de ser utilizado en el estudio de la epilepsia del lóbulo temporal y su relación con el sistema olfatorio pero con el gran potencial de ser útil en diferentes protocolos hasta ahora limitados por lo complejo y costoso de estos dispositivos, permitiendo ampliar el conocimiento en la fisiopatología de múltiples enfermedades neurodegenerativas.

METODOLOGÍA: Se construyó un olfatómetro utilizando materiales de bajo costo y compatibles con su uso en RMN, se diseñó un paradigma para RMNf y olfacción. Se realizó estudio piloto para comprobar su utilidad.

RESULTADOS: El presente diseño de olfatómetro es un método útil y económico para el estudio del sistema olfatorio por medio de RMNf.

PRESENTACIÓN DE UN CASO FAMILIAR: SEIS HERMANOS CON DISTROFIA MUSCULAR Y UNA PRESENTACIÓN ATÍPICA

HERNÁNDEZ BENÍTEZ JOSUÉ ABRAHAM,¹ ROQUE VILLAVICENCIO YURIDIA,² BRAVO ORO ANTONIO,³ ESMER SÁNCHEZ MARÍA DEL CARMEN,⁴ RUIZ LEJIA IVETTE,⁵ RODRÍGUEZ LEYVA ILDEFONSO⁶

¹ MÉDICO INTERNO DE PREGRADO, INSTITUTO TECNOLÓGICO DE ESTUDIOS SUPERIORES DE MONTERREY ITESM. ² RESIDENTE DE NEUROLOGÍA, HOSPITAL CENTRAL "IGNACIO MORONES PRIETO", SLP. ³ MÉDICO ADSCRITO, HOSPITAL CENTRAL "IGNACIO MORONES PRIETO", SLP. ⁴ MÉDICO INTERNO DE PREGRADO, HOSPITAL CENTRAL "IGNACIO MORONES PRIETO", SLP.

INTRODUCCIÓN: Las distrofias musculares son miopatías hereditarias caracterizadas por debilidad muscular progresiva. Las más frecuentes son la distrofia muscular de Duchenne (DMD) y de Becker (DMB).

REPORTE DE CASO: Se presentan seis pacientes, cinco mujeres y un hombre, pertenecientes a una familia de 11 hermanos, con edades entre 38-60 años, padres no consanguíneos, dos hermanos fallecidos en la infancia sin conocer la causa. Iniciaron su padecimiento entre los 25-30 años, con debilidad muscular de predominio proximal, simétrica, progresiva, incapacitante, arreflexia, pseudohipertrofia de gemelos, sin afección de músculos bulbares y sin manifestaciones cardiorrespiratorias. Se registró elevación de la creatininfosfoquinasa x 15 y electromiografía con patrón miopático. Se realizó biopsia de músculo que está pendiente su reporte final.

DISCUSIÓN: Este caso familiar parece una DMB, lo que llama la atención es la presencia de tantas mujeres afectadas, lo que haría considerar una distrofia muscular de cinturas (LGMD). Los estudios de histopatología para detectar defectos proteicos específicos están en proceso. Las LGMD son un grupo de entidades genética y clínicamente heterogéneas, con patrones hereditarios autosómicos dominantes o recesivos, son las distrofias musculares más frecuentes después de las distrofinopatías (DMD y DMB). El diagnóstico de una LGMD se establece con inmunohistoquímica o inmunoblot de la biopsia muscular y se debe realizar la confirmación por medio de estudios moleculares. El tratamiento disponible es paliativo, aunque la terapia génica es un método teóricamente prometedor que continúa en investigación.

CONCLUSIONES: El estudio de las enfermedades musculares representa un reto para el clínico, ya que las manifestaciones no son características específicas de una patología, se requiere la integración de una adecuada exploración física, estudios de neurofisiología, biopsia de músculo en la mayoría de los casos y estudios moleculares. Nuestro caso es un ejemplo de esta complejidad diagnóstica.

CIDP EN PACIENTE CON LUPUS ERITEMATOSO SISTÉMICO

SÁNCHEZ BARRERA WENDY SORAYA,¹ SALMERÓN MERCADO MÓNICA E,^{1,2} VENZOR JUAN P,¹ CASTRO EL VIRA,^{1,3} CARRILLO MEZO ROGER,^{1,3} ESPINOZA DULCE A,^{1,3} CASTILLO ALEJANDRO⁴
¹ RESIDENTES DE NEUROLOGÍA, ² NEURÓLOGA, ³ NEURORRADIÓLOGO, ⁴ INSTITUTO NACIONAL DE NEUROLOGÍA Y NEUROCIRUGÍA, ⁵ HOSPITAL ABC, ⁶ INSTITUTO NACIONAL DE CIENCIAS MÉDICAS Y NUTRICIÓN.

OBJETIVO: Describir un caso de LES y polirradiculoneuropatía desmielinizante crónica.

INTRODUCCIÓN: El 13.5% de pacientes con LES experimentan por lo menos un síntoma en SNP, el más común es polineuropatía, 5.3% corresponde a CIDP antes o concomitantemente al LES. La polineuropatía en LES se asocia con mayor morbilidad y actividad de la enfermedad y pobre calidad de vida sugiriendo etiología y fisiopatología autoinmune.

CASO: Mujer de 26 años. Acude por padecimiento de seis meses de evolución con artralgias, eritema malar, fotosensibilidad, amenorrea y pérdida ponderal de 7 kg. Dos meses con parestesias y debilidad proximal y distal en las cuatro extremidades hasta imposibilitarle deambular y fasciculaciones. En la exploración destacaba taquicardia, eritema malar, fuerza 3/5 generalizada, arreflexia, respuesta plantar flexora, hipotonía e hipopalestesia generalizada. Leucocitos 3,120cels/uL, Linfopenia 880, Albumina 2.7, Na 129, Osmolaridad sérica 264, K 3.2, C3: 54.6, y C4: 7.5 (disminuidos), VSG 52 mm/h. EGO: proteínas 150 mg/dL y Hb 25/ul, osmolaridad urinaria 397, depuración de creatinina y excreción de proteínas en orina 24 h: 569 mL/min y 5,327 mg/día, respectivamente. Anticuerpos: ANA

moteado fino 1:5120, antiSM 999U/mL, antiDNA doble cadena 40.6U/mL, antiSSA 266U/mL, anticardiolipina IgM 9.9UMPL. LCR con glucosa 58 mg/dL, proteínas 178 mg/dL, células 0. TAC toracoabdominal: derrame pericárdico, pericarditis; neumonitis intersticial y derrame pleural bilateral, líquido libre peritoneal, edema de tejidos blandos, aumento de diámetros renales. Neuroconducción: severa polirradiculoneuropatía sensitivomotora desmielinizante primaria con degeneración axonal secundaria en las cuatro extremidades simétrica. EMG: severo patrón neuropático con denervación activa y crónica con reinervación en las cuatro extremidades.

CONCLUSIONES: Mujer con LES-CIDP monofásica, se ofreció tratamiento esteroide y modificador de la enfermedad (ciclofosfamida) que progresó neurológicamente agregándose plasmaféresis. La CIDP con LES subyacente puede ser más resistente a terapia convencional requiriendo de la adición de inmunosupresores por ser refractaria al tratamiento estándar.

TRATAMIENTO EXITOSO DE UN PACIENTE CON MUCOPOLISACARIDOSIS TIPO 1, REPORTE DE CASO

CORNEJO-ESCATELL EMILIO, FAJARDO-FREGOSO BLANCA FABIOLA, SOTO-BLANQUEL MARÍA ALEJANDRA, PADILLA-GÓMEZ LUIS ALFREDO, CEJA-MORENO HUGO
SERVICIO DE NEUROLOGÍA PEDIÁTRICA, ANTIGUO HOSPITAL CIVIL DE GUADALAJARA "FRAY ANTONIO ALCALDE"

INTRODUCCIÓN: La mucopolisacaridosis tipo I o síndrome de Hurler, es una enfermedad congénita, causada por el déficit de la enzima alfa-L-iduronidasa, que ocasiona acumulación progresiva de mucopolisacaridos en las células del tejido conectivo. Con una prevalencia de uno por cada 100,000 nacimientos. Los síntomas principales consisten en retraso del desarrollo psicomotor acompañado por deformidades del esqueleto.

OBJETIVO: Dar a conocer las principales características del síndrome, con esto propiciar un diagnóstico temprano y lograr un tratamiento exitoso.

CASO CLÍNICO: Paciente masculino de un año cuatro meses, originario de Tepatlilán de Morelos, Jalisco, de padres agricultores, con escolaridad primaria, niegan consanguinidad. El paciente acude a la consulta de Neurología Pediátrica por presentar retraso en el desarrollo psicomotriz. A la exploración física se encuentra paciente macrocéfalo con puente nasal deprimido, labio inferior aumentado de volumen y magroglosia. Así como cuello corto y baja estatura para la edad, engrosamiento general de la piel y manos en garra. Su desarrollo psicomotriz es equivalente al de un lactante de siete meses de edad. Además presenta dificultad respiratoria cuando el paciente se encuentra en decúbito supino y tiene el antecedente de presentar infecciones recurrentes de vías respiratorias superiores aproximadamente cada dos semanas.

CONCLUSIONES: Al diagnosticar oportunamente se instauró la terapia de remplazo enzimático, teniendo una mejoría clínica importante en la recurrencia de infecciones, en la dificultad respiratoria, con un mejor desarrollo psicomotriz y estéticamente el paciente se observa modificaciones en cara, cráneo y en manos.

ENCEFALOMIELITIS AGUDA DISEMINADA RECURRENTE ASOCIADA A VACUNACIÓN DE H1N1. REPORTE DE UN CASO Y REVISIÓN DE LA LITERATURA

GARCÍA-ORTEGA YE, GÓMEZ-GAITÁN EA, MIRELES RAMÍREZ MA
INSTITUTO MEXICANO DEL SEGURO SOCIAL. HOSPITAL DE ESPECIALIDADES. CENTRO MÉDICO NACIONAL DE OCCIDENTE.

INTRODUCCIÓN: La encefalomyelitis aguda diseminada (ADEM) es una enfermedad desmielinizante del sistema nervioso central que típicamente se presenta con síntomas neurológicos multifocales y encefalopatía. El 5% de los pacientes con ADEM se asocia a vacunación. La influenza A surgió en 2009 en México y Estados Unidos (H1N1) y se extendió rápidamente en todo el mundo como pandemia. Desde 2010, vacunas trivalentes para H1N1 han sido ampliamente utilizadas para la prevención de la infección. Entre los informes de los efectos neurológicos adversos asociados a vacunación por H1N1 entre el 1 de octubre de 2009 y el 31 de marzo 2010 el síndrome de Guillain-Barré (SGB) fue el más frecuente (79 casos, 37.3% del total de los efectos adversos neurológicos) y el ADEM se informó en ocho casos (3.8% del total de eventos neurológicos) y de ellos ninguno reportado como recurrente.

CASO CLÍNICO: Hombre de 21 años cuyo único antecedente es vacunación trivalente para H1N1 1 mes previo al inicio del padecimiento, inicia en enero de 2011 con vértigo,

lateralización de la marcha, diplopía binoocular horizontal, así como episodios de somnolencia por lo que es ingresado a nuestro hospital. Al ingreso con periodos de agitación psicomotriz y con focalización a nivel de cerebelo. Durante su hospitalización se administran 5 g de metilprednisolona con mejoría clínica notable, se realiza panel viral para VHB, VHC, VIH, reumatológico siendo éstos negativos. Punción lumbar con 0 leucocitos, glucosa 57 mg/dL, proteínas de 15 mg/dL, aspecto aguda de roca, bandas oligoclonales negativas, cultivos y tinciones negativos. RMN de cráneo simple y con gadolínico (03/02/11). Múltiples lesiones hiperintensas en T2 y Flair que afectan ganglios basales, sustancia blanca subcortical, así como pontina, con reforzamiento en una de las lesiones. Reingresado el 08/08/11 con cuadro clínico de temblor rubral, ataxia troncal, lateralización de la marcha, bradilalia y bradipsiquia, se maneja nuevamente con metilprednisolona con mejoría de la sintomatología. RMN de cráneo 25/08/11: múltiples lesiones hiperintensas en T2 y Flair en ganglios basales y sustancia blanca periventricular.

Reingresado en enero de 2012 con sintomatología de vértigo y temblor.

CONCLUSIÓN: Nuestro paciente fue diagnosticado de ADEM asociado a vacunación por H1N1 conforme el diagrama de la OMS sobre la causalidad.

PRESENTACIÓN DE CASO: ESCLEROSIS MÚLTIPLE Y EPENDIMOMA

BERTADO CORTÉS BRENDA, RIVAS ALONSO VERÓNICA, GUERRERO CANTERA JOSÉ, CARRERA PINEDA RAÚL

INTRODUCCIÓN: La asociación entre Esclerosis Múltiple (EM) y tumores del SNC ha sido descrita aún sin definir su fisiopatología, considerando la placa desmielinizante característica como la lesión inicial entre otras teorías, incluyendo que sea sólo coincidente. Presentamos el caso de una paciente con EM y lesión medular diagnosticada como Ependimoma.

OBJETIVO: Presentar el primer caso reportado en nuestro hospital de EM asociada a un tumor primario de SNC.

MÉTODOS: Se obtuvo información del expediente clínico, interrogatorio y exploración física. Femenino de 40 años, desde hace 10 con dolor generalizado y parestesias distales de extremidades superiores, sin otros antecedentes. Cuadro de ingreso con nivel sensitivo en T4 que remitió espontáneamente en algunos días. Se agrega semanas después neuritis óptica derecha. Persistió con síntomas sensitivos positivos, disminución de sensibilidad termoalgésica de manos y debilidad progresiva de extremidades, ocasionalmente urgencia urinaria, posteriormente disfagia. Exploración: defecto pupilar aferente relativo derecho, síndrome medular incompleto T4 y síndrome cerebeloso hemisférico derecho.

RESULTADOS: RMN: Lesiones hiperintensas en T2 y FLAIR periventriculares, en cuerpo caloso y yuxtacorticales. Además, lesión hiperintensa en T2 en C2-C3 con cavitaciones superiores e inferiores a ella, Gadolinio (+). PL: hiperproteinorraquia leve, BOC negativos, citología negativa para neoplasias. PEV retraso de la conducción bilateral. Biopsia de lesión medular: Ependimoma.

CONCLUSIONES: Paciente portadora de EM, con biopsia medular que reporta Ependimoma, siendo de los pocos casos reportados con esta asociación, además en paciente vivo, sin placa previa en sitio de lesión.

ENCEFALOPATÍA DE HASHIMOTO: REPORTE DE UN CASO

POSADAS-ZÚÑIGA GABRIEL, GARCÍA-ESQUIVEL MARIO ALBERTO, PALAFOX-VIGIL GLORIA
HOSPITAL GENERAL ISSSTE SAN LUIS POTOSÍ, S.L.P.

INTRODUCCIÓN: La Encefalopatía de Hashimoto fue descrita por primera vez en 1966, desde entonces la literatura muestra una relación de presentación mujer-hombre de 4:1.

REPORTE DE CASO: En el presente artículo reportamos un caso de un paciente masculino de 53 años sin antecedentes de importancia, el cual inició con deterioro cognitivo y convulsiones generalizadas tónico clónicas, a su ingreso con una prueba MINIMENTAL de 22/30 puntos. Se solicitaron laboratorios que reportaron Anticuerpos Anti-tiroglobulina 1:168, anti-microsomales 1:550.9. El electroencefalograma reporta disminución en ondas theta. En la resonancia magnética no se encuentra reforzamiento de ninguna zona cerebral.

CONCLUSIÓN: Se realizó diagnóstico de Encefalopatía de Hashimoto iniciando tratamiento con corticoesteroides resolviendo el cuadro clínico y la función cognitiva.

MANEJO DE ANEURISMA FUSIFORME DEL SEGMENTO V4 DE LA ARTERIA VERTEBRAL DERECHA EN EL HOSPITAL REGIONAL DE ALTA ESPECIALIDAD «CIUDAD SALUD» TAPACHULA, CHIAPAS

SERGIO CONTRERAS LÓPEZ, ANA LUGO PUON, JOSÉ LOZANO OROZCO, LUIS MIGUEL CANSECO ÁVILA, OMAR GÓMEZ CRUZ, PATRICIA FIGUEROA GARCÍA, NOEMÍ BERMÚDEZ ALONSO

INTRODUCCIÓN: Un aneurisma cerebral es un punto débil o fino en un vaso sanguíneo cerebral que sobresale por la distensión de las capas del mismo, el cual puede ejercer presión sobre un nervio o tejido cerebral circundante. También puede romperse provocando una hemorragia, éstos pueden producirse en cualquier lugar del cerebro, pero la mayoría está ubicada junto al bucle de arterias que pasan entre la parte inferior del cerebro y la base del cráneo, la mayoría de estos aneurismas son congénitos debido a una anomalía innata de la pared arterial, sin embargo, el aneurisma fusiforme está formado por un ensanchamiento de todas las paredes del vaso. Una de las alternativas de tratamiento menos cruentas y que se han observado mejores resultados es por intervencionismo, en este caso se expondrá el caso de un aneurisma tratado con stents y espirales que bloquean el paso de la sangre evitando la ruptura del aneurisma y, por lo tanto, la hemorragia.

OBJETIVO: Dar a conocer el manejo brindado a paciente con aneurisma fusiforme del segmento V4 de la arteria vertebral derecha en el Hospital Regional de Alta Especialidad "Ciudad Salud" en Tapachula, Chiapas.

MATERIAL Y MÉTODOS: Se realiza tomografía de cráneo evidenciaba una hemorragia subaracnoidea HH II Fisher IV. Por angiografía cerebral se evidencia aneurisma fusiforme del segmento V4 de la arteria vertebral derecha. Por lo tanto, se procede a realizar cateterización de arteria vertebral derecha con catéter guider softip X F 8 Fr multipropósito montado con guía hidrofílica .035 mm. Dejando catéter guía en segmento V1 de arteria vertebral, dejando perfusión a 200cc, se realizan inyecciones de medio de contraste observándose aneurisma fusiforme del segmento V4 con diámetros mayores de 8 mm x 3 mm. Posteriormente se sube microcatéter excelsior SL-10 preshaped 90 grados en microguía hidrofílica transend TM floppy .014 y se asciende hasta porción distal de arteria vertebral y se deja microcatéter con perfusión, se monta stent neuroform3 de 4.0 x 30mm en microguía hidrofílica transend TM floppy .014, se libera stent y se inicia la infusión de Tirofiban, posteriormente se retrae microcatéter excelsior SL-10 preshaped 90 grados hasta la porción media del aneurisma y se procede a colocar 5 coils.

RESULTADOS: Posteriormente después de finalizado el procedimiento se inyecta medio de contraste observando en proyección AP oclusión completa del aneurisma, al despertar al paciente no se observa déficit neurológico.

CONCLUSIONES: El empleo de la tecnología, los avances en la ciencia sin dejar de lado la parte más importante como lo es la clínica ayuda a los pacientes del sureste del país a tener otras perspectivas que antes eran inalcanzables y que se han logrado gracias a la descentralización de los servicios de salud, por otro lado, el uso de la intervención puede mejorar el pronóstico y la evolución de los pacientes.

MANEJO DE NASOANGIOFIBROMA CLASIFICACIÓN 1A DE RADOWSKI Y 1 DE ANDRUW EN EL HOSPITAL REGIONAL DE ALTA ESPECIALIDAD «CIUDAD SALUD» TAPACHULA, CHIAPAS

CONTRERAS LÓPEZ SERGIO, LUGO PUON ANA, LOZANO OROZCO JOSÉ, CANSECO ÁVILA LUIS MIGUEL, GÓMEZ CRUZ OMAR, FIGUEROA GARCÍA PATRICIA, SERRANO GUZMÁN ELEAZAR

INTRODUCCIÓN: El nasoangiofibroma juvenil, corresponde a un tumor vascular benigno que ha recibido varias denominaciones entre ellas: angiofibroma nasofaríngeo, fibroma juvenil o hemangioma nasofaríngeo, se presenta especialmente en población adolescente de género masculino, de ahí que se ha asociado a la presencia de receptores androgénicos específicos.

OBJETIVO: Dar a conocer el manejo brindado a los pacientes con nasoangiofibroma en el Hospital Regional de Alta Especialidad "Ciudad Salud" en Tapachula, Chiapas.

MATERIAL Y MÉTODOS: Se realizó estudio tomográfico, de resonancia magnética nuclear y angiografía mostrando: Lesión tumoral de bordes irregulares que involucraba fosa nasal izquierda, nasofaringe y seno esfenoidal izquierdo, provocando ampliación del ostium del seno maxilar, no provoca lisis, comprometía drenaje de seno maxilar izquierdo y celdillas etmoidales ipsilaterales, presentaba un realce homogéneo con el medio de

contraste. La angiografía magnética mostraba un entramado vascular importante dependiente de la arteria maxilar interna izquierda probablemente de su rama terminal la arteria esfenopalatina.

Se decide someter al paciente a procedimiento de embolización de la tumoración por parte del servicio de neurointervencionismo, la cual se realizó con equipo de fluoroscopia en la sala de hemodinamia utilizando sistema coaxial por medio de catéter Guía con microguía y microcatéter, con micropartículas, las cuales se pusieron de manera selectiva en la arteria carótida externa izquierda, en la rama maxilar interna principalmente la arteria esfenopalatina, tomando tres pedículos en total, decidiéndose esta rama porque era la que tenía mayor aporte nutricional al tumor.

RESULTADOS: Se toman disparos de control en donde se evidencia disminución del tinte tumoral logrando una reducción de 80% del flujo sanguíneo, 24 horas después se le realiza resección de la tumoración por maxilectomía medial izquierda vía desguante facial, logrando la resección completa de la tumoración con sangrado transoperatorio de sólo 300 cc. El paciente mostró evolución a la mejoría, dándose de alta al 4o. día de postoperado en buenas condiciones.

CONCLUSIONES: En la actualidad el uso de implementos adicionales como el uso de alta tecnología se conforman como herramientas coadyuvantes en el tratamiento de nuestros pacientes y forman parte fundamental para el restablecimiento y recuperación de la salud de la población, en este caso podemos observar que el manejo de dispositivos de alta especialidad como el uso de sala de hemodinamia formó parte importante y fundamental para prevenir complicaciones que *per se* al padecimiento son factores de riesgo o de mal pronóstico que en este caso la hemorragia trans y post operatoria juega un papel importante. En el Hospital Regional de Alta Especialidad "Ciudad Salud" se cuentan con este tipo de tecnología y por lo cual el especialista tiene más elementos en los cuales puede depositar y apoyar su conocimiento clínico con aplicaciones que están formando parte angular en el diagnóstico y tratamiento.

COMPLICACIONES NEUROLÓGICAS INMEDIATAS EN PACIENTES SOMETIDOS A CIRUGÍA CARDIACA CON DERIVACIÓN CARDIOPULMONAR (DCP) EN EL HOSPITAL GENERAL "GAUDENCIO GONZÁLEZ GARZA" DEL CENTRO MÉDICO NACIONAL LA RAZA

SANCHEZ D, CAREAGA G, JERÓNIMO M

INTRODUCCIÓN: Las complicaciones neurológicas de la cirugía cardíaca se asocian a mayor mortalidad y tiempo de hospitalización prolongado. Son atribuidas entre otros factores al uso de DCP. Un tiempo de DCP mayor de 120 minutos correlaciona a un riesgo de encefalopatía del 5% en grupos de bajo riesgo, incrementándose hasta 50% en grupos de alto riesgo (edad avanzada, historia de EVC, DM2, HAS).

OBJETIVO: Reportar las complicaciones neurológicas ocurridas en pacientes mexicanos sometidos a cirugía cardíaca con DCP durante el período postquirúrgico inmediato en el Hospital General del CMNR.

MATERIAL Y MÉTODO: De marzo 2011 a marzo 2012, del total de pacientes sometidos a cirugía cardíaca con DCP 13 pacientes fueron evaluados por un neurólogo a solicitud del médico tratante de la UCI postquirúrgicos. Se revisó el expediente clínico registrándose en la hoja de recolección de datos: sexo, edad, diagnóstico preoperatorio, cirugía realizada, tiempo de DCP durante la cirugía, diagnóstico neurológico y hallazgos en el estudio de neuroimagen.

RESULTADOS: Trece pacientes fueron evaluados, nueve masculinos, cuatro femeninos con promedio de edad de 59.4 años. Dos pacientes fueron sometidos a cirugía de revascularización coronaria, seis a cirugía valvular, dos a trasplante cardíaco, dos a procedimientos mixtos y uno a colocación de tubo valvulado aórtico. La media de tiempo de DCP fue de 159.46 min. Nueve pacientes resultaron con déficit encefalico global y cuatro con déficit focal. El estudio de neuroimagen correlaciona en todos los casos con los hallazgos encontrados en la exploración física y el diagnóstico neurológico inicial.

CONCLUSIONES: Existen pocos estudios que determinan el tiempo de DCP prolongado como un factor de riesgo para desarrollo de complicaciones neurológicas, hecho más significativo en pacientes con múltiples factores de riesgo cardiovascular. Es importante una evaluación neurológica preoperatoria estrecha con el objetivo de estratificar el riesgo de cada paciente previo a la cirugía.

SÍNDROME DE ENCEFALOPATÍA POSTERIOR REVERSIBLE: ¿UNA NUEVA MANIFESTACIÓN DEL LUPUS NEUROPSIQUIÁTRICO?

RODRÍGUEZ BALAGUER RAINIER, CANTÚ BRITO CARLOS GERARDO

OBJETIVO: Describir las características clínicas y radiológicas del síndrome de encefalopatía posterior reversible (PRES) en pacientes con lupus eritematoso sistémico (LES).

INTRODUCCIÓN: Las manifestaciones del LES neuropsiquiátrico son 19 síndromes neurológicos y psiquiátricos. Desde el primer reporte de casos los pacientes con LES han sido identificados, esto ha desatado la polémica en cuanto a la posibilidad de un nuevo síndrome neuropsiquiátrico.

METODOLOGÍA: Se identificaron los pacientes con LES y PRES durante el periodo de marzo de 2010 a julio del 2012. Posteriormente se revisó los registros de neurorradiología y los expedientes con diagnóstico de LES, crisis convulsiva, encefalopatía y crisis hipertensiva de marzo de 2005 a febrero del 2010.

RESULTADOS: El total de eventos fue de 16 en 14 pacientes, de éstos 12 fueron mujeres. La media de edad fue de 29.75 ± 8.5 años. La actividad renal y hematológica fue la más frecuente encontrándose en 13 (81%) y ocho (53%) de los eventos, respectivamente. La nefropatía lúpica más frecuente fue la tipo IV (difusa proliferativa) en 12 de los eventos. La hipertensión arterial estuvo presente en 15 de los eventos y en 14 de los mismos los pacientes estaban utilizando prednisona y tres estaban utilizando ciclofosfamida. En 13 de los eventos se realizó tomografía cerebral, de éstos 11 tenían cambios compatibles con PRES.

CONCLUSIONES: La presencia de PRES en pacientes con LES esta asociada actividad de la enfermedad, que podría ser considerado entonces como una manifestación del lupus neuropsiquiátrico.

CORRELACIÓN EN EL DIAGNÓSTICO CLÍNICO VS. TOMOGRÁFICO DE LA ENFERMEDAD VASCULAR CEREBRAL EN EL SERVICIO DE URGENCIAS DEL HOSPITAL REGIONAL UNIVERSITARIO DE COLIMA

ROJAS-LARIOS FABIÁN, CARRILLO-PEÑA ALAN VICENTE, FLORES-ROSALES ALVA SELENE,
CEBALLOS-GODINA MANUEL, SALCIDO-TRIGO VÍCTOR MANUEL

INTRODUCCIÓN: La Enfermedad Vasculat Cerebral (EVC) es una de las principales urgencias neurológicas en todos los hospitales por lo que su diagnóstico oportuno requiere de una buena exploración física y el apoyo de estudios de imagen como es la tomografía axial computarizada (TAC) simple de craneo.

OBJETIVO: Conocer la correlación en el diagnóstico clínico vs tomográfico para EVC en el servicio de urgencias del HRU de Colima.

METODOLOGÍA: Estudio correlacional, transversal; realizado de enero de 2011 a marzo de 2012; con pacientes que ingresaron al servicio de urgencias con diagnóstico presuntivo de EVC, la información fue recabada de acuerdo a lo reportado en el expediente clínico. Se utilizó estadística descriptiva y tablas de 2x2.

RESULTADOS: La muestra fue de 29 pacientes. Los diagnósticos clínicos al ingreso fueron: EVC isquémico 34%, EVC hemorrágico 24%, ataque isquémico transitorio 7% y EVC no especificado 34%. Acorde a lo reportado por el servicio de radiología se identificó por TAC: EVC isquémico 62%, EVC hemorrágico 24%, ataque isquémico transitorio 10%, y otro diagnóstico 3%. Para el diagnóstico de EVC isquémico la sensibilidad fue del 44%, la especificidad de 81%, con VPP de 80% y VPN de 47%; y para EVC hemorrágico la sensibilidad fue de 71%, especificidad de 90%, con VPP de 71% y VPN de 90%.

CONCLUSIONES: En el HRU existe baja sensibilidad y alta especificidad del diagnóstico clínico de EVC isquémico; existe alta sensibilidad y especificidad del diagnóstico clínico de EVC hemorrágico en relación al diagnóstico tomográfico.

EVC SEC A INGESTA DE COCAÍNA EN UN ADOLESCENTE. PRESENTACIÓN DE UN CASO Y REVISIÓN DE LA LITERATURA

DÍAZ GARCÍA J, CASTRO TARIN MARÍA, ALVA MONCAYO EDITH

INTRODUCCIÓN: La EVC secundaria a toxicomanías representa una frecuencia de 9.41-100,000 habitantes jóvenes incluídas consumo de anfetaminas, cocaína y heroína,

está asociada con hipertensión arterial aguda grave, eventos de vasoespasmo y una autorregulación alterada del flujo sanguíneo cerebral condicionando parestesias, parestias, trastornos de movimiento, afasias, alteraciones visuales y del estado de conciencia. Presentamos el caso de un paciente con antecedentes de ingesta de cocaína que evolucionó a evc.

PRESENTACIÓN DEL CASO: Masculino 14 años con el antecedente de ingesta de bebidas energizantes asociadas a inhalación de una sustancia no determinada. Inició el día 21 de junio con monoparesia de miembro torácico derecho, remite a las 24 h. Dos días después disminución de la fuerza de hemicuerpo izquierdo, acude a hospital de SSA, confirmando hemiplejía izquierda proporcionada 3/5 y afasia motora, y es trasladado a nuestra unidad donde a su ingreso se detecta dislalia y disartria, asociada a la hemiparesia desproporcionada. Exploración neurológica: funciones mentales con alteración en memoria, juicio, abstracción y cálculo, sin afasia; nervios craneales: II par con fondo de ojo normal, pupilas normorefléxicas, AV ambos ojos 20/25, III par con reflejos fotomotor y consensual conservados, desviación de mirada horizontal conjugada a la izquierda, VII par con parálisis facial central derecha, trofismo conservado, fuerza muscular inicial hemicuerpo derecho 0/5, e izquierdo 4/5, REM+++, Babinski bilateral.

Egresado Hemicuerpo Izq 4/5, y Der 3/5. El paciente fue manejado en forma conservadora y ningún otro tratamiento. **Laboratorios:** elevación de TP (17seg), resto negativo. TAC craneo simple y contrastada: normal (realizada a las 48 horas de iniciadas las manifestaciones. RMN craneo T1, T2: áreas de isquemia en núcleo lenticular izquierdo).

CONCLUSIONES: Este caso es representativo de evc sec a toxicomanías positivas que particularmente se asoció a ingesta de cocaína y el paciente presentó afectación de funciones mentales, paresia y afasia, síntomas principales reportados en la literatura. El consumo de cocaína genera aumento de catecolaminas por bloqueo de recaptura y liberación central-periférica, condicionando síndrome hiperadrenérgico. La EVC por ingesta de cocaína se reporta isquémico en 54%, hemorragia parenquimatosa en 23% y subaracnoidea en 23%.

La RMI es el auxiliar diagnóstico más sensible para detectar los cambios vasculares tempranos. El tratamiento recomendado es el de cualquier caso de evc isquémico y sólo se sugiere adicionar benzodicepinas (antagonizan efecto hiperadrenérgico).

SÍNDROME DE PARRY ROMBERG Y ESCLERODERMIA EN GOLPE DE SABLE. REPORTE DE UN CASO CLÍNICO

TAFOYA G, DELGADILLO E, MOLINA L

INTRODUCCIÓN: El Síndrome de Parry Romberg (SPR) o hemiatrofia facial progresiva se caracteriza por atrofia lentamente progresiva del tejido graso, piel, músculos faciales y en algunos casos de huesos y cartílagos de la cara, de incidencia y causa desconocida, aunque una alteración cerebral del metabolismo de la grasa se ha propuesto como causa primaria. Infección viral, trauma, alteraciones endocrinas, enfermedades autoinmunes y hereditarias se creen que están asociadas a la patogénesis de la enfermedad. Presente con mayor frecuencia en las dos primeras décadas de la vida con instalación inicial de hipopigmentación o hiperpigmentación que precede en años a la atrofia.

OBJETIVO: Reportar un caso de esclerodermia en golpe de sable traslapado con SPR. **METODOLOGÍA: Revisión expediente:** Femenino de 33 años que refiere haber sido estudiada durante la infancia para descartar cardiopatías debido a hiperpigmentación localizada en hemicara derecha. Se diagnostica con esclerodermia en golpe de sable a los 4 años y más tarde inicia con hemiatrofia facial derecha lentamente progresiva completando criterios para SPR. Ingresó debido a cuadro de cefalea hem craneal derecha de tipo pulsátil.

EF: Paciente de constitución endomórfica destacando atrofia de músculo, tejido celular subcutáneo y piel de hemicara derecha asociada a un surco en región frontoparietal derecha con una zona de alopecia, hemicuerpo izquierdo con fuerza muscular 4+/5 asociada REMS ++/++++, hemicuerpo derecho con fuerza 5/5 y REMS +/++++. RMN de encéfalo destaca lesión localizada en giros frontal superior y medio derechos que afecta sustancia blanca y subcortical hipointensa en T1 e hiperintensa en T2.

CONCLUSIÓN: En la actualidad la morfea en golpe de sable y el SPR son consideradas polos de un mismo espectro que pueden encontrarse traslapadas y en varias ocasiones asociada a manifestaciones neurológicas incluyendo epilepsia, cefalea, déficit neurológico focal, síntomas neuropsiquiátricos, deterioro intelectual y desórdenes del movimiento.

PAQUIMENINGITIS HIPERTRÓFICA SECUNDARIA A GRANULOMATOSIS DE WEGENER, PRESENTACION DE DOS CASOS

GUERRERO-CANTERA JOSÉ, BERTADO-CORTÉS BRENDA, CARRERA PINEDA RAÚL

INTRODUCCIÓN: La paquimeningitis hipertrófica es una entidad única caracterizada por inflamación, fibrosis y engrosamiento de la duramadre asociada a otras varias alteraciones neurológicas. La enfermedad puede ser idiopática o secundaria dependiendo de la etiología como infecciones, enfermedades autoinmunes o neoplasias.

OBJETIVOS: Presentar el abordaje clínico de dos pacientes con paquimeningitis hipertrófica.

PACIENTES Y MÉTODOS: Se realizó interrogatorio y exploración clínica directa, así como datos recabados de expedientes clínicos. El primer caso es un femenino de 60 años de edad con cuadro de cefalea crónica, de características de hipertensión endocraneana, con poca respuesta a tratamiento, inflamación nasal recurrente, artralgias, fiebre de origen desconocido. El segundo caso es femenino de 49 años de edad que se presentó con cuadro de plenitud ótica e hipoacusia derecha, cefalea crónica, cuadros repetidos de sinusitis, diplopía, neuropatía óptica derecha y síndrome febril.

RESULTADOS: Con respecto al caso uno se realizó RMN documentándose paquimeningitis hipertrófica, con aumento de reactantes de fase aguda, anemia de enfermedad crónica, cultivos y PCR para tuberculosis negativos, se le detectó un nódulo pulmonar que resultó ser un granuloma, pANCAS positivos por lo que se estableció diagnóstico de Granulomatosis de Wegener. El segundo caso la RMN reportó lesión subtemporal derecha que se extiende y afecta nervio óptico derecho, así como paquimeningitis, se realizó biopsia de la lesión que reportó proceso inflamatorio linfoplasmocitario, reactantes de fase aguda elevados, estudios de TB, Lyme, TORCH negativas, c-ANCA positivo por lo que también se estableció el diagnóstico de Granulomatosis de Wegener.

CONCLUSIONES: La granulomatosis de Wegener es un trastorno vasculítico de medianos y pequeños vasos, que produce lesiones granulomatosas necrotizantes. En cualquier estadio de la enfermedad aproximadamente el 50% de los pacientes desarrollan manifestaciones neurológicas. La paquimeningitis es una presentación infrecuente, siendo la manifestación que llevó al diagnóstico de los dos casos presentados.

¿PADECIMIENTO PSIQUIÁTRICO O ENCEFALITIS AUTOINMUNE? REPORTE DE UN CASO

RAMÍREZ-BUENOSTRO CINTHIA, JUÁREZ-MARTÍNEZ ERIKA, NÚÑEZ-OROZCO LILIA

CASO CLÍNICO: Mujer de 33 años con cuadro progresivo iniciado días después de un rash en junio 2012, con cefalea, incomprensión del lenguaje, alucinaciones visuales, ideas paranoides, agresividad y fluctuaciones en estado de alerta. LCR normal. PCR para varicela, herpes 1 y 2 negativos. Tratamiento con Aciclovir IV sin respuesta. IRM de encéfalo normal. Posteriormente discinesias orofaciales y crisis clónicas de brazo derecho por 45 minutos, se intuba y se induce coma en UCI con midazolam y propofol. EEG: foco temporal izquierdo. Anticuerpos contra receptor Anti-N-Metil D-Aspartato (r-NMDA) en LCR positivos, administrándose IgIV por 5 días. Actualmente en plasmáferesis y búsqueda de etiología neoplásica.

DISCUSIÓN: La encefalitis con anticuerpos contra r-NMDA fue descrita por el Dr. Dalmau en 2007 en 12 jóvenes con síntomas psiquiátricos, crisis, discinesias y deterioro de conciencia. Reportaron posteriormente 100 pacientes con teratoma de ovario en 59% y hasta 2010 se han reportado 300 casos. La encefalitis puede presentarse años antes de identificarse el tumor y es debida a anticuerpos generados por la neoplasia, que cruzan la BHE y atacan a r-NMDA en corteza prefrontal, hipocampo y amígdala. Predomina en mujeres jóvenes, con cuadros similares al descrito en nuestro caso. El LCR puede mostrar pleocitosis moderada y puede haber hiperintensidad hipocámpal en la IRM. Dalmau y cols. crearon la prueba de marcadores por inmunohistoquímica en LCR para anticuerpos anti-NMDA con alta sensibilidad y especificidad. El tratamiento con inmunoterapia (esteroides, IgIV y/o plasmáferesis), tiene una mejor respuesta al realizar resección tumoral. La gravedad de la enfermedad y duración puede prolongarse 12 meses requiriéndose en ocasiones tratamiento con Rituximab y Ciclofosfamida. 25% de pacientes no tratados tienen recidiva, 75% recuperan tras inmunoterapia y resección tumoral. 25% presentan secuelas: amnesia, trastornos cognitivos o déficit motor.

MANIFESTACIONES CLÍNICAS TEMPRANAS EN PACIENTES PEDIÁTRICOS CON TUMORES SNC DEL HOSPITAL GENERAL LA RAZA

VÁZQUEZ TORRES VIOLETA, ALVA M EDITH, ASCENCIO MIJÍ, DÍAZ G ÁNGEL

ANTECEDENTES: Los tumores del sistema nervioso central (SNC) son los tumores sólidos más frecuentes encontrados en los niños. Las manifestaciones clínicas tempranas de los TSNC en la edad pediátrica son inespecíficas; por lo cual una detección oportuna de las mismas, es fundamental para un diagnóstico y tratamiento oportuno.

OBJETIVO: Describir las manifestaciones clínicas tempranas de los pacientes pediátricos con diagnóstico de tumores del SNC, atendidos en el Hospital General de Centro Médico Nacional "La Raza".

MATERIAL Y MÉTODOS: Serie de casos realizada en pacientes pediátricos con diagnóstico de tumor de SNC atendidos en el Hospital General de Centro Médico Nacional "La Raza" entre enero de 2010 y diciembre de 2011. Se incluyeron a pacientes menores de 16 años de edad de ambos sexos y se excluyeron aquellos con diagnóstico de tumor metastásico de SNC y con expediente clínico incompleto. Se consideró como manifestación clínica temprana, a todo signo o síntoma que se identificó previo al diagnóstico definitivo de tumor SNC o la presencia de complicaciones; obteniendo la información mediante revisión de expediente clínico y electrónico, con captura de los datos en la hoja de recolección (anexos).

RESULTADOS: Se incluyeron 36 pacientes con una edad promedio 7.5 ± 4.9 años, predominando la presentación de los TSNC en varones 52.8% y 47.2% mujeres. Los tumores supratentoriales se presentaron en 61.1% y los infratentoriales en 38.9%. Los tumores de la neuroglia fueron los más frecuentes (55.6%) seguido de los tumores de la hipófisis (25%). La manifestación clínica más frecuentes fueron la cefalea (58.3%), seguido de náuseas (52.8%), vómito (47.2%), ataxia (22.2%), alteraciones de la marcha (19.4%), paresias (16.7%) y plejía (13.9%). Los pacientes con tumores infratentoriales tuvieron una mayor proporción de casos con ataxia (63.6 vs. 4.5, $p = 0.003$), alteraciones de la marcha (54.5 vs. 4.5, $p = 0.008$) y paresias (45.5 vs. 4.5, $p = 0.024$).

CONCLUSIONES: Nuestro estudio buscó describir las manifestaciones clínicas tempranas en pacientes pediátricos con diagnóstico de tumores de SNC en el Hospital atendidos en el Hospital General de Centro Médico Nacional "La Raza". Se encontró una mayor proporción de varones (52.8%), en edades mayores que lo reportado en la literatura (edad escolar, promedio de 7.5 ± 4.9 años) y con predominio de tumores supratentoriales 61.1%.

El diagnóstico oportuno de los TSNC en edad pediátrica es un reto, ante las manifestaciones inespecíficas iniciales. Se refiere que las alteraciones conductivo conductuales y la cefalea son las manifestaciones tempranas más comunes detectadas, de los 36 casos revisados se encuentran como manifestaciones tempranas más comunes: la cefalea, vómito y ataxia. En cuanto a la cefalea se presentó en 58.3% de los casos revisados, iniciando como un síntoma aislado y posterior de seis a cuatro semanas de evolución se agregan vómito y ataxia.

SÍNDROME DE ARLEQUÍN

SANTAMARÍA MOLINA SALVADOR, RODRÍGUEZ CHÁVEZ EMMANUEL, DELGADILLO VERA ELENA, VEGA RODRÍGUEZ CILALLI

El SA se caracteriza por la pérdida de sudoración en la hemicara, secundaria a la lesión de neuronas vasomotoras de la cara condicionando alteraciones en la vasodilatación mediada por temperatura, a causa de que las fibras sudomotoras viajan en la misma vía, los pacientes también tienen anhidrosis; una clave clínica para identificar el sitio de la lesión es: si la frente, mejilla y maxilar inferior están afectados, entonces la localización es inferior al sitio de la bifurcación de la carótida (como es el caso de nuestra paciente), no requiere tratamiento médico de forma regular, la simpatectomía contralateral es una opción terapéutica cuando el autoestima es comprometido, diagnósticos diferenciales: están infartos incluso malignidad: tumor de Pancoast, disecciones carotídeas.

Se trata de paciente mujer de 41 años originaria y residente del Estado de México, casada. AHF: oncológicos (+) *Historia de su padecimiento:* desde hace cinco años presenta un cuadro caracterizado por alteraciones vasomotoras y adrenérgicas de hemicara izquierda que se exacerban por el esfuerzo físico intenso (principalmente ejercicio

aeróbico); niega cambios de coloración de la misma relacionados con contacto de agua fría o caliente, o a la exposición a cambios climáticos, niega fenómenos vasculíticos sistémicos. EFNL: Sin alteraciones en las funciones mentales; Exploración de los N.C.: III, IV, VI: con mirada primaria central. Reflejos: Consensual, fotomotor y de acomodación sin alteraciones, realiza ducciones, versiones sin limitación, resto de la exploración de NC sin alteraciones. Motor: Tono conservado, trefismo conservado, fuerza 5/5 en músculos proximales y distales de las cuatro extremidades, Respuesta plantar es flexora de forma bilateral. Resto EFNL normal. Labs.: Dentro de lo normal EGO no patológico. IRM cráneo del 30.05.2011: Sin alteraciones estructurales en secuencias T1, T2 y FLAIR. Doppler carotídeo: 13.09.2011 dentro de parámetros normales bilaeral/biopsia de Grasa periumbilical: negativa para rojo congo. Pruebas Galvánicas: positivas.

MENINGOENCEFALITIS ASÉPTICA COMO MANIFESTACIÓN DE INFECCIÓN POR LEPTOSPIRA

ESPIÑOZA-LÓPEZ DULCE ANABEL, LÓPEZ-MARTÍNEZ MANUEL
INSTITUTO NACIONAL DE NEUROLOGÍA Y NEUROCIROLOGÍA "MANUEL VELASCO SUÁREZ"

INTRODUCCIÓN: Leptospirosis, zoonosis mundial causada por la espiroqueta leptospira, especie interrogans patógena para el humano y animales, la transmisión es por contacto de piel y mucosas con agua, suelo y vegetación contaminadas por orina de animales infectados. Formas clínicas: anictérica (90%) e icterica (10%), con disfunción multiorgánica y hasta 50% de mortalidad; 15% tienen manifestaciones neurológicas siendo la meningitis aséptica la forma mas común.

OBJETIVO: Primer reporte de neuroleptospirosis en México.

CASO CLÍNICO: Masculino de 52 años de edad. Cohabitaba con perro que murió 3 semanas antes del inicio del padecimiento del paciente por cuadro de leptospirosis. Presenta cuadro de siete días con diarrea y vómitos, fiebre: 39 °C, mialgias, agregándose somnolencia, debilidad en hemicuerpo derecho y alteraciones del lenguaje. Exploración: hiperemia conjuntival, ictericia y hepatomegalia. Neurológicamente: somnolencia, parafasias literales, nervios craneales normales, fuerza muscular 4/5, hiperreflexia generalizadas, Babinski bilateral. Signo Kernig y rigidez de nuca positivos.

PARACLÍNICOS: Leucocitos 15,000, bilirrubina total 4.58 mg/dL, directa 3.81, indirecta 0.77, AST 953 IU/L, ALT 900 IU/L, fosfatasa alcalina 1118 IU/L, creatinina 1.8 mg/dL. LCR: glucosa 72 mg/dL, proteínas 55 mg/dL y 10 células, linfocitos 90%, cultivos-tinciones negativas. Resonancia de encéfalo normal. Ante la sospecha por antecedentes, se realiza examen directo de orina por microscopia de campo oscuro y frotis sanguíneo observando espiroquetas con cultivo positivo para leptospira. En LCR leptospirosis. Serología por inmunofluorescencia indirecta con anticuerpos IgM positiva para Leptospira interrogans. Tratamiento con doxiciclina 200 mg/día y ceftriaxona 2 g/día siete días. Al mes de evolución, neurológicamente normal; bilirrubina total 0.83, AST 34 IU/L, ALT 189 y FA 160. Posterior a año de seguimiento se encuentra asintomático, exploración y paraclínicos normales.

COMENTARIO: La neuroleptospirosis debe considerarse dentro del diagnóstico diferencial de neuroinfecciones asociadas a disfunción hepatorenal, aunque no existan datos claros epidemiológicos, ya que con un tratamiento temprano, el pronóstico es generalmente favorable.

ARTROGRIPOSIS CONGÉNITA MÚLTIPLE PRESENTACIÓN DE UN CASO HOSPITAL UNIVERSITARIO JOSÉ ELEUTERIO GONZALEZ, SERVICIO DE NEUROLOGÍA

GIL-TÉLLEZ CLAUDIA ISABEL, * DURÁN-DE LA RE ALEJANDRO, ** RODRÍGUEZ ROCÍO C, *** VÁZQUEZ FUENTES SALVADOR****
* PEDIATRA, HOSPITAL UNIVERSITARIO JOSÉ ELEUTERIO GONZALEZ. ** RESIDENTE DEL SEGUNDO AÑO DE NEUROLOGÍA PEDIÁTRICA. *** RESIDENTE PRIMER AÑO DE NEUROLOGÍA PEDIÁTRICA. **** MAESTROS DE NEUROLOGÍA PEDIÁTRICA, HOSPITAL UNIVERSITARIO JOSÉ ELEUTERIO GONZÁLEZ.

INTRODUCCIÓN: La artrogriposis múltiple congénita (AMC) es un síndrome clínico caracterizado por la presencia de contracturas y rigidez de varias articulaciones, no progresivas y de aparición en el período prenatal, estando presentes en el momento del nacimiento.

CASO CLÍNICO: Se recibe RNT 38SDG con PAEG, con Síndrome dismórfico en estudio, probable Artrogriposis; nacido por cesarea, presentación pélvica, con apgar 8/9; Hijo de madre adolescente con adecuado control prenatal, cursa con IVU en el 2o. trimestre tratada y resuelta, con tres ultrasonidos normales; Padre adicto a la cocaína. EF:

Escafocefalia, fontanela anterior normotensa (3x2 cm), puente nasal deprimido, hemangioma en línea media facial, pabellones auriculares de implantación baja displásicos, paladar ojival, úvula bifida, tórax asimétrico, genitales masculinos, ano permeable, Columna vertebral corta con escoliosis, presenta mechón de pelo en región sacra; Extremidades: contracturas en flexión de las cuatro extremidades codos y rodillas, pie equino varo bilateral, llanto al estímulo doloroso. Se realiza US transfontanelar, el cual reporta hipoplasia del esplenio del cuerpo calloso; IRM normal, US renal normal, perfil tiroideo normal, EMG con reducción en el patrón de inserción y de reclutamiento en miembro superior derecho e inferior izquierdo; estudio genético compatible con amioptasia.

CONCLUSIONES: Al momento se desconoce el origen de la ACM por lo cual se desea aportar un caso más a la literatura, Con el afán de identificar las presentaciones más comunes dentro de este síndrome, haciendo hincapié en la importancia de la detección in útero y el seguimiento a largo plazo.

CARACTERÍSTICAS ELECTROENCEFALOGRÁFICAS DE SÍNDROME DE ANGELMAN EN NIÑOS, A PROPÓSITO DE DOS CASOS

MELÉNDEZ-CARBAJAL CRISTINA, FRAIRE-MARTÍNEZ MARÍA INÉS, MENDOZA-RUIZ FELIPE, GUZMÁN-MARTÍNEZ ANABEL, RIVERA-MUÑOZ ERIKA

INTRODUCCIÓN: El Síndrome de Angelman (SA), fue descrito por Harry Angelman en 1965, tiene una incidencia de 1/10,000 niños, en 1995 se establecieron criterios diagnósticos. Clínicamente caracterizado por retraso mental, facies típica, risa inmotivada, ataxia y movimientos espasmódicos de extremidades. Epilepsia, en 80% de los pacientes. Debido a delección del cromosoma 15q11-131. Hallazgos Electroencefalograficos Hay descritos tres patrones durante la infancia, que se pueden presentar de forma aislada o en combinación.

-Actividad rítmica, persistente de 4 a 6 Hz, de mas de 200 µV, no asociado con somnolencia

-Trenes prolongados de actividad de 2 a 3 Hz, de morfología trifásica, con amplitud de 200 a 500 µV, mayor en regiones frontales, mezcladas con puntas u ondas agudas

-Trenes de 2 a 3 Hz de mas de 200 µV, mezclado con puntas, de predominio en regiones posteriores, favorecidos al cierre ocular

-En los adultos predominan trenes de 4 a 6 Hz de 200 a 500 µV, mezclados con puntas u ondas agudas.

Patrones EEG suelen estar presentes antes del diagnóstico de SA, el EEG es útil para el diagnóstico temprano así como para diferenciar de síndrome de Rett y sugerir tipo de etiología genética. Aunque estos patrones son característicos de SA, no son específicos.

CASOS CLÍNICOS: Paciente masculino de cinco años de edad, con diagnóstico de SA. Patrón de ondas lentas de 2 a 3 Hz en regiones posteriores, con escasos brotes de ondas lentas generalizadas de 3Hz y mas de 200 µV. Paciente masculino de 11 años de edad, con diagnóstico de SA. Patrón de ondas theta de 4 a 6 Hz, de mas de 200 µV y frecuentes trenes de actividad lenta de 2 a 3 Hz, con amplitud de 200 a 500 µV, predominio frontal, con puntas entremezcladas.

CONCLUSIÓN: Ambos pacientes mostraron patrones electroencefalograficos típicos de SA, uno de ellos presentó dos patrones en mismo EEG.

SÍNDROME DE REGRESIÓN CAUDAL: REPORTE DE UN CASO.

DUNCAN MISHKA ALICIA, * VILLARREAL RODRÍGUEZ DIANA LAURA, * CHAVEZ LUÉVANOS BEATRIZ E, * CANTÚ SALINAS ADRIANNA C, * VILLARREAL VELÁZQUEZ HÉCTOR JORGE**
* SERVICIO DE NEUROLOGÍA PEDIÁTRICA, DEPARTAMENTO DE NEUROLOGÍA. ** JEFE DE DEPARTAMENTO DE NEUROLOGÍA. *** HOSPITAL UNIVERSITARIO DR. JOSÉ ELEUTERIO GONZALEZ, MONTERREY, NUEVO LEÓN.

INTRODUCCIÓN: El síndrome de regresión caudal (SRC) es una malformación congénita rara. Tiene una incidencia de 0.1 a 0.25 por cada 10,000 embarazos. Afecta los segmentos espinales inferiores, manifestandose como un déficit neurológico en miembros inferiores con pérdida del control de recto y vejiga. Puede tener grados que va desde una agenesia parcial del sacro a la ausencia total de la espina lumbosacra con hipoplasia o fusión de las extremidades, además de defectos viscerales.

METODOLOGÍA: Recién nacida femenina hija de una madre de 40 años. Lleva embarazo de alto riesgo ya que se identifica por Ultrasonido, a la semana 18 de gestación, datos

compatibles con agenesia del sacro, diagnosticándose SRC. Durante el segundo trimestre presenta diabetes gestacional, manejado con insulina. A las 40 semanas presenta Ruptura Prematura de Membranas. Se realiza cesarea obteniéndose producto vigoroso, Apgar 8/9 y 39.6 semanas por Capurro, peso de 3,440 g. Se observa una evidente fetopatía diabética, columna vertebral lineal con acortamiento evidente de extremidades inferiores, pie equino varo bilateral. No se palpa sacro, ano central, permeable, con tono ausente. Se realizan radiografías observando agenesia del sacro con fusión de las vértebras lumbares y ilíacos. IRM de columna vertebral corroboró los hallazgos ya descrito. IRM de cerebro sin alteraciones. Se solicita ecografía de abdomen superior para descartar otras anomalías viscerales encontrándose discreta discrepancia en el tamaño del riñón izquierdo.

CONCLUSIÓN: Hay una clara relación entre este síndrome y la diabetes materna. Se refiere una incidencia de 1% de los embarazos de mujeres diabéticas. Un 22% de los casos se asocian a DM materna tipo 1 o 2. Las mujeres con diabetes tipo 1 tienen 200 a 400 veces mayor probabilidad de tener un hijo con SRC. A pesar de estos datos se desconoce por qué la hiperglicemia gestacional causa las malformaciones descritas en este síndrome.

ESTADO EPILÉPTICO Y CALCINOSIS CEREBRAL EN UN PACIENTE CON HIPOPARATIROIDISMO IDIOPÁTICO

RUIZ-GRANADOS J, LÓPEZ-SERNA R

INTRODUCCIÓN: Las calcificaciones intracraneales patológicas ocurren habitualmente de forma sintomática en el contexto de enfermedades metabólicas, infecciosas y genéticas. El hipoparatiroidismo es la causa más frecuente de calcificaciones de los núcleos de la base, ocasiona tetania, convulsiones, demencia y parkinsonismo. Esta entidad ocurre como resultado de supresión farmacológica de las glándulas paratiroides, resección quirúrgica iatrogénica, radioterapia, mutaciones genéticas y de forma idiopática.

PRESENTACIÓN DEL CASO: Masculino de 32 años. Antecedente de epilepsia generalizada criptogénica desde los 15 años en tratamiento con valproato de magnesio 1200 mg/d y carbamazepina 1800 mg/d. El número de crisis incremento con la edad. Desde 2011 presentaba de 5 a 10 CTCG al mes.

Ingresa a urgencias en estado epiléptico convulsivo tónico-clónico generalizado. Los exámenes de laboratorio reportaron Ca de 5.4 mg/dL, fosforo: 4.2 mg/dL, potasio 4.6 mg/dL, sodio 138 mg/dL, agnesio 2.1 mg/dL, albúmina 3.8 g/dL, resto normal. Se inició sedación con midazolam 3 mg/k/h y propofol 6 mg/k/h. A las 72 horas se retiró la sedación. Continuó presentando crisis parciales complejas con movimientos clónicos de extremidades, además de signos de Chvostek y Trousseau. Los exámenes de control mostraron incremento progresivo del calcio. La actividad epiléptica clínica y los episodios de tetania desaparecieron cuando el calcio llegó a 8. La TC mostró múltiples calcificaciones en sustancia blanca subcortical, núcleos de la base y cerebelo (Figura 1). Por Endocrinología se diagnosticó hipoparatiroidismo idiopático. Se cambió el esquema antiepiléptico por levetiracetam 3 g/d y lamotrigina 300 mg/d. Continúa con aporte de calcio oral 1,200 mg/d. De forma ambulatoria permanece sin crisis y con calcio sérico de 7-8.

CONCLUSIONES: Debido a que se conoce la relación de la hipocalcemia a la epileptogénesis, es importante recordar la evaluación continua del estado metabólico en los pacientes con epilepsia refractaria. Algunos fármacos antiepilépticos de primera generación se relacionan a alteración del metabolismo del calcio, por tanto, deberá reevaluarse el

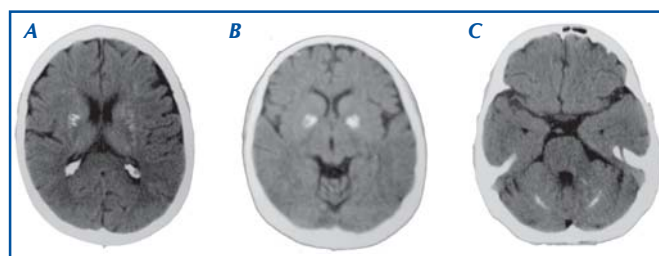


Figura 1.

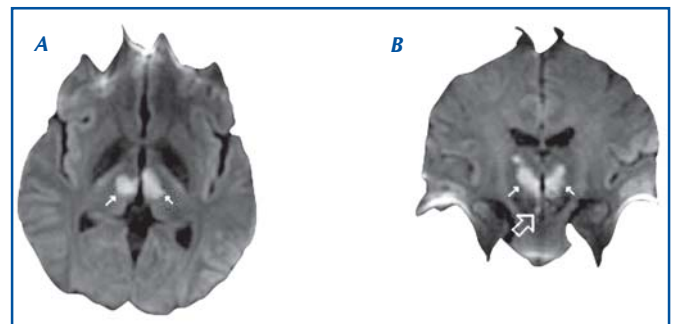


Figura 2. IRM con secuencias de difusión en corte axial (A) y coronal (B); se muestran señaladas áreas en ambos talamos con aumento en la intensidad de señal (flechas blancas) compatibles con infartos talámicos en territorios paramedianos. La flecha grande señala afección de la sustancia gris periaqueductal del lado derecho.

esquema anticonvulsivante en los pacientes con enfermedades que cursan con hipocalcemia.

SÍNDROME DE DYKE-DAVIDOFF-MASSON, REPORTE DE UN CASO

MELCHOR SY,* ZULUAGA GA,** PETERSON SP***

*MÉDICO RESIDENTE DE TERCER AÑO, SERVICIO DE NEUROLOGÍA, UNIDAD 403, HOSPITAL GENERAL DE MÉXICO, O.D. **MÉDICO ADSCRITO AL SERVICIO DE RESONANCIA MAGNÉTICA DEL HOSPITAL ÁNGELES METROPOLITANO. ***NEUROCIURJANO ADSCRITO HOSPITAL ÁNGELES METROPOLITANO.

INTRODUCCIÓN: Síndrome de Dyke Davidoff Masson (SDDM) es caracterizado por hemiplejía, convulsiones, asimetría facial y retraso mental. Secundario a lesión vascular, de un hemisferio cerebral (Izquierdo principalmente) en la etapa intrauterina o primera infancia condicionando expansión hacia el interior de los espacios diploicos de la bóveda craneal y senos paranasales, la imagen de resonancia detecta hiperintensidad en T2/Flair, encefalomalacia, gliosis, atrofia del pedúnculo cerebral y tálamo ipsolaterales.

OBJETIVO: Se presenta caso de paciente de 38 años de edad, escolaridad primaria incompleta, ocupación labores del hogar, lateralidad manual derecha, plejía de hemicuerpo izquierdo desde nacimiento, crisis convulsivas parciales motoras de hemicuerpo izquierdo desde el año de edad, con mala respuesta al tratamiento, dificultades en el aprendizaje, quien actualmente inicia su estudio para determinar la causa de estas alteraciones.

MÉTODO: Se revisa paciente que acude a valoración para determinar etiología de plejía y crisis parciales motoras de hemicuerpo izquierdo

RESULTADOS: Resonancia magnética de encéfalo IRM: hemiatrofia cerebral derecha, encefalomalacia en el giro frontal inferior y en la encrucijada frontotemporal, hemiatrofia talámica derecha, degeneración walleriana, engrosamiento diploico, seno frontal derecho más grande.

CONCLUSIONES: Dados los hallazgos en IRM arriba descritos se concluye que se trata de un caso correspondiente a un SDDM, con lo cual resaltamos la relevancia de estudios de apoyo para establecer la etiología que de manera subsecuente nos hablarán del pronóstico en aquellos de casos de epilepsia secundaria.

ATAXIA ESPINOCEREBELOSA TIPO 7: REPORTE DE DOS CASOS

BAUTISTA DE LA CRUZ HERMILO*

*HOSPITAL GENERAL DE ZONA NO. 11, JALAPA, VERACRUZ

INTRODUCCIÓN: Ataxia significa pérdida de la coordinación, especialmente para la marcha. El cuadro clínico de ataxia espinocerebelosa (SCA) incluye ataxia, disartria, sacadas lentas, oftalmoplejía, disfagia, signos piramidales. La pérdida visual por degeneración retiniana es rara en SCA, siendo más común en SCA-7; la mutación consiste en expansiones del exón CAG de entre 36-200 repeticiones, conduciendo a elongación de

poliglutaminas en la proteína ataxina-7, que forman inclusiones nucleares insolubles en las neuronas, lo cual es tóxico para las mismas. Esto afecta células granulares y de Purkinje, núcleos dentado, olivar inferior y pontino. SCA-7 constituye 1-11% de las ataxias, < 60 repeticiones inician con ataxia y luego déficit visual, > 60 repeticiones inician con déficit visual y después ataxia. Hay casos de SCA-7 sin alteraciones visuales o sin degeneración retiniana.

OBJETIVOS: Describir la evolución clínica de SCA-7 con base en dos casos clínicos.

MÉTODOS: CASO 1: Hombre de 35 años de edad, campesino, sin antecedentes de importancia. Inició hace seis años con pérdida visual progresiva, amaurosis total hace año y medio, pese a ello caminaba apoyado en bastón. Hace un año comenzó con marcha atáxica, inestabilidad postural, dependiente para la marcha hace ocho meses. Exploración neurológica lenguaje escandido, REM $\frac{3}{4}$ generalizados, marcha atáxica.

CASO 2: Masculino de 45 años de edad, campesino, tiene tres tíos maternos con ataxia. Inició hace tres años y medio con inestabilidad postural, marcha insegura, visión borrosa, disartría. Exploración neurológica lenguaje disártrico, marcha atáxica.

RESULTADOS: 1. *Fundoscopia:* Retinitis pigmentaria. Estudio genético: > 35 repeticiones CAG. RM encéfalo atrofia cerebelosa. 2. *Estudio genético compatible con SCA-7.* RM encéfalo atrofia cerebelosa.

CONCLUSIONES: Los dos casos presentados muestran pérdida visual asociado a ataxia, estudios genéticos muestran expansión anormal del exón CAG, corroborando el diagnóstico de SCA-7 como se describe en la literatura.

NEUROMIELITIS ÓPTICA. PRESENTACIÓN DE CASO, ABORDAJE CLÍNICO Y DIAGNÓSTICO DIFERENCIAL

GUERRERO-CANTERA JOSÉ,* BERTADO-CORTÉS BRENDA,** CARRERA PINEDA RAÚL***
* MÉDICO RESIDENTE. SERVICIO DE NEUROLOGÍA HOSPITAL DE ESPECIALIDADES CENTRO MÉDICO NACIONAL SIGLO XXI, IMSS. ** MÉDICO DE BASE. SERVICIO DE NEUROLOGÍA HOSPITAL DE ESPECIALIDADES CENTRO MÉDICO NACIONAL SIGLO XXI, IMSS. *** JEFE DEL SERVICIO DE NEUROLOGÍA HOSPITAL DE ESPECIALIDADES CENTRO MÉDICO NACIONAL SIGLO XXI, IMSS.

INTRODUCCIÓN: La neuromielitis óptica (NMO) es un trastorno desmielinizante, inflamatorio e idiopático del sistema nervioso central, caracterizado por ataques de neuritis óptica y mielitis aguda. El diagnóstico llega a ser difícil cuando existen presentaciones atípicas y puede ser confundida con muchas entidades.

OBJETIVOS: Presentar el abordaje clínico de una paciente con neuropatía óptica, así como afectación bulbar y medular.

PACIENTES Y MÉTODOS: Se realizó interrogatorio y exploración clínica directa, así como datos recabados de expedientes clínicos. Femenino de 35 años de edad, madre finada por cáncer renal, hermana finada por leucemia, endometriosis seis años previos, hipotiroidismo dos años, esteatosis hepática dos meses. Inició con náusea, cefalea y neuropatía óptica, catalogada inicialmente como esclerosis múltiple. Cuatro meses después presentó singulto, vértigo, parestesias, paraparesia, ataxia y una dermatosis, agregándose en el siguiente mes paresia facial derecha, por lo que fue nuevamente estudiada y resultó con prueba para Lyme positiva, iniciando antibióticos. Un mes después presentó de forma aguda cuadriparesia, nivel sensitivo y pérdida de control de esfínteres, con disfagia, disautonomías y dificultad respiratoria requiriendo ventilación mecánica.

RESULTADOS: Se realizó RMN de médula cervical documentándose mielitis longitudinal con extensión bulbar, iniciando manejo con dosis altas de esteroide y posteriormente con Rituximab, con lo que se logró estabilizar y sin documentarse hasta el momento nuevo brote.

CONCLUSIONES: La paciente cumple con criterios para NMO, por el cuadro de neuritis óptica, la mielitis longitudinal, no lesiones compatibles con EM en encéfalo, hasta en 12% puede haber afectación bulbar en la presentación clínica de la NMO, manifestada principalmente como náusea y vómito por afectación del área postrema. La presentación clínica estuvo, además, modificada por un aparente positividad para enfermedad de Lyme. El manejo establecido con esteroides y Rituximab logró el control de la enfermedad.

SÍNDROME DE MELINOLISIS OSMÓTICA EXTRAPONTINA ASOCIADO A NEUROPATÍA PERIFÉRICA TRANSITORIA. PRESENTACIÓN DE UN CASO

PEÑA LANDÍN DORA MARICELA,* HERRERA MORA PATRICIA,** RUIZ GARCÍA MATILDE***

* RESIDENTE DE PRIMER AÑO DE NEUROLOGÍA PEDIÁTRICA, INSTITUTO NACIONAL DE PEDIATRÍA. ** ADSCRITO AL DEPARTAMENTO DE NEUROLOGÍA PEDIÁTRICA, INSTITUTO NACIONAL DE PEDIATRÍA. *** JEFE DEL DEPARTAMENTO DE NEUROLOGÍA PEDIÁTRICA, INSTITUTO NACIONAL DE PEDIATRÍA.

INTRODUCCIÓN: El síndrome de melinólisis osmótica (SMO) constituye un desorden neurológico infrecuente relacionado con corrección rápida de hiponatremia. La localización característica es en puente, aunque se han identificado lesiones: ganglios basales (GB), cerebello (síndrome de melinólisis osmótica extrapontina, SMOE). La afectación de nervio periférico es excepcional.

OBJETIVO: Describir hallazgos clínicos, radiológicos y neurofisiológicos en un paciente con SMOE asociado a afectación de nervio periférico.

METODOLOGÍA: Masculino de 13 años, con astenia, adinamia, fatiga, hiperpigmentación generalizada y vómitos frecuentes. E.F. FC140 FR28 Temp36 TA80/50. Buen tono, movilidad y fuerza muscular. Ingresó con choque hipovolémico. Bioquímicamente: hiponatremia severa, hiperkalemia, hipocortisolemia e incremento de ACTH. Se inicia corrección de volumen y sodio sin respuesta. Se agrega Prednisona y Fludrocortisona. A las 72 horas de la corrección inicia con dolor intenso en región plantar y ortejos bilateral, punzante-urente, incapacitante, aumenta con movilidad y tacto. EF: fuerza muscular 4/5 en inferiores, hiperalgesia-alodinia plantar y ortejos, marcha limitada por dolor. Se diagnóstica Enfermedad de Addison Autoinmune y neuropatía periférica.

RESULTADOS: La RM cerebral inicial: hiperintensidad en T2-Flair de ganglios basales bilateral-simétrica. VCN motora y sensitivas muestra neuropatía periférica. RM cerebral y VCN de control a los tres meses: normales. Actualmente asintomático.

DISCUSIÓN: Presentamos un caso de SMOE asociado a neuropatía aguda por dishomeostasis del sodio. La sintomatología neuropática del paciente correlaciona cronológicamente con la corrección de hiponatremia. Una corrección segura < 12 mmol/L en las primeras 48 horas evita la desmielinización cerebral. En este caso se documentó una corrección en: 23 mmol/L/48 h.

CONCLUSIONES: Se requiere un monitoreo estrecho en la corrección de hiponatremia en las primeras 48 horas para evitar el SMO. Se identifica una causa poco frecuente de neuropatía aguda metabólica, ya que el estrés osmótico es capaz de dañar a nivel central y periférico.

POLINEUROPATÍA CRÓNICA Y SÍNDROME MEDULAR: FÍSTULA ARTERIOVENOSA ESPINAL DURAL/SÍNDROME DE FOIX-ALAJOUANINE. REPORTE DE CASO Y REVISIÓN DE LA LITERATURA

MADRIGAL SALAS ROSA GABRIELA, CHIQUETE ANAYA ERWIN, MATHIEU BETANCOURT ROSALVA, DÁVILA MALDONADO LUIS, CANTÚ BRITO CARLOS

La fístula arteriovenosa espinal dural constituye 60-80% de las anomalías vasculares espinales, clasificándose en el grupo de las fístulas arteriovenosas intradurales dorsales. Pese a constituir una de las anomalías vasculares espinales más frecuentes su prevalencia se encuentra subestimada. Se desconoce su etiología, sin embargo, se ha asociado a congestión venosa y arterialización del sistema venoso espinal. Su presentación es predominantemente en el género masculino con un pico de incidencia entre los 55 y 60 años. Es una causa rara de mielopatía que clínicamente es difícil de discernir de un trastorno del nervio periférico. Se presenta el caso de un varón de 63 años de edad con cuadro de 2 años de evolución caracterizado por aparición progresiva de dolor de tipo neuropático en miembros pélvicos, acompañándose de parestesias y disestesias, presentando posteriormente alteraciones de la micción con dificultad progresiva para la marcha y alteraciones de la propiocepción. Se realiza estudio de imagen con datos de mielopatía desde T6 hasta cono medular y prominencia de vasos perimedulares, con diagnóstico de fístula espinal dural T7-T8 y T11-T12 por angiografía. Se realiza embolización sin complicaciones con recuperación gradual de la fuerza en miembros pélvicos y estabilidad de la marcha. Dada la irreversibilidad de la enfermedad y su evolución hacia la paraplejía es de importancia el diagnóstico temprano de dicha entidad nosológica en pacientes varones entre la sexta y séptima décadas de la vida con trastornos de nervio periférico y alteraciones autonómicas.

HIPERSOMNIA COMO PRESENTACIÓN DE UN INFARTO BITALÁMICO

MIRELES GARZA MARTÍN, HUERTA ORTIZ VÍCTOR HUGO, LEONOR ARRABIDE JOSÉ ALAN, MOLINA GUAJARDO CARLOS, SORIANO GONZÁLEZ REBECA SARAHÍ, VILLALPANDO HERRERA GEOVANI EMANUEL

Se presenta el caso de un hombre de 68 años de edad con antecedentes de hipertensión, diabetes de larga evolución, en control, reciente diagnóstico de dislipidemia, además de tabaquismo y alcoholismo crónico de mediana intensidad, el cual presentó un cuadro de deterioro neurológico subagudo, caracterizado por hipersomnias vespertinas llegando al coma superficial con Glasgow de 7, con mejoría del estado de despertar con Glasgow de 15 y manteniéndolo por espacio de 4 horas, permitiendo interactuar, comer y sin aparente déficit neurológico, y regresando a su estado basal de hipersomnia durante el resto del día, a la exploración general signos vitales en rangos normales, obesidad grado II acantosis nigricans. A la exploración neurológica, durante la fase de sueño profundo sin datos de focalización o déficit neurológico a excepción de estado de su estado profundo de sueño, su exploración durante la fase de despertar con lenguaje escaso, confuso, en ocasiones palabras entrecortadas y de frases incompletas que mejoraron al curso de la mañana, resto de la exploración *at integrum*, de sus laboratorios. Se le realiza estudios de imagen (TAC) el cual reporta hipodensidades bitalámicas, RM de cráneo simple y contrastada, la cual se observan dos áreas de hipointensidad bitalámicas en T1 e hiperintensidad en T2 y FLAIR, sin captación de medio de contraste.

ENCEFALOPATÍA DE WERNICKE COMO COMPLICACIÓN SUBAGUDA DE CIRUGÍA BARIÁTRICA. PRESENTACIÓN DE UN CASO

MALDONADO TORRES GILBERTO, GARZA CABALLERO SERGIO S, RAMÍREZ BUENROSTRO CINTHIA

CASO CLÍNICO: Hombre de 45 años con IMC de 45.7 sometido a gastrectomía vertical en manga. Ocho semanas después presenta desorientación, somnolencia, alucinaciones visuales y crisis epilépticas. Se admite y en 24 horas presenta deterioro de la conciencia. A la exploración estuporoso, pupilas puntiformes con respuesta lenta, oftalmoplejía y Babinski derecho. IRM de cerebro: Lesiones hiperintensas bilaterales en tálamos, tubérculos mamilares y sustancia gris periacueductal. Se administra tiamina 200 mg IM y 24 horas después presenta mejoría de estado de conciencia, y de oftalmoplejía, aun desorientado.

DISCUSIÓN: El 70% de la población adulta mexicana es obesa. De 5 a 16% de los pacientes con cirugía bariátrica presentan complicaciones neurológicas que comprenden: Encefalopatía, neuropatía óptica, mielopatía posterolateral, polirradiculo-neuropatía aguda y polineuropatía. El tipo de cirugía bariátrica con mayor predisposición es la restrictiva. La depleción de las reservas de tiamina sucede en 18 a 20 días. El diagnóstico de la encefalopatía de Wernicke se basa en la presencia de dos de cuatro características: Deficiencia alimentaria, oftalmoplejía, confusión, disfunción cerebelosa. Las características clínicas clásicas suceden solamente en 16% de los pacientes. En este caso a pesar de no tener niveles de tiamina, el diagnóstico se confirma por la respuesta clínica y las imágenes de RM. La RM tiene una sensibilidad de 53% y especificidad de 93% para el diagnóstico. Se recomienda seguimiento a los pacientes post-cirugía bariátrica con niveles de tiamina hasta seis meses después del evento quirúrgico. La fisiopatología de la encefalopatía de Wernicke se desconoce, pero se sabe que las células de Purkinje del vermis cerebeloso son especialmente sensibles a la deficiencia de tiamina. El tratamiento inicial es con tiamina 200 mg IV/IM cada 8 horas y al alta se debe continuar con tiamina 50-100 mg cada 8 horas vía oral.

DEFICIENCIA DE BIOTINIDASA COMO PRESENTACIÓN DE UN SÍNDROME DEMENCIAL

RODRÍGUEZ NAVARRO ROCÍO DEL SOCORRO, *RODRÍGUEZ ABARCA FRANCISCO, *MÁRQUEZ PALACIOS ROSA, *RUÍZ GARCÍA MATILDE, *HERRERA MORA PATRICIA*
*SERVICIO DE NEUROLOGÍA PEDIÁTRICA. INSTITUTO NACIONAL DE PEDIATRÍA.

OBJETIVO: Presentar evolución clínica de deficiencia de Biotinidasa antes y después del inicio de tratamiento.

INTRODUCCIÓN: Corresponde a un error del metabolismo con un defecto en la deficiencia múltiple de carboxilasas dependientes de Biotina, con variabilidad clínica dependiente de edad de presentación.

MATERIAL Y MÉTODOS: Reporte de Caso.

RESULTADOS: CASO CLÍNICO: Paciente de cinco años, padres consanguíneos. A los tres años inicia con torpeza motora, hipotonía central, pérdida progresiva de deambulación y agudeza visual, disminución de la audición, bradilalia, pierde control de esfínteres, conjuntivi-

tis de repetición e hiperpigmentación de uñas y región palmar bilateral. No epilepsia. Fondo de ojo con atrofia óptica. Resonancia magnética cerebral lesiones hiperintensas en T2 parieto-occipitales bilaterales en sustancia gris y blanca. Perfil Metabólico y endocrinológico normal. Tamiz metabólico reporta actividad de Biotinidasa 1.8 nmol/min/mL con una actividad del 27%. Se inicia biotina 5 mg/día. Tres meses después agudeza visual 20/40 bilateral, lenguaje fluido, marcha atáxica, controla diuresis.

DISCUSIÓN Y CONCLUSIONES: Defecto del metabolismo con herencia autosómica recesiva, interviniendo en el catabolismo de aminoácidos y en la formación de ácidos grasos, nuestro paciente presenta un déficit parcial enzimático, con recuperación neurológica posterior al inicio la terapia. Consideramos importante dar a conocer las características clínicas y determinar la importancia del tamizaje neonatal completo proporcionando un inicio temprano de tratamiento limitando el daño neurológico irreversible.

NEUROFIBROMATOSIS TIPO I, PRESENTACIÓN ATÍPICA INICIAL DE GLIOMAS BILATERALES Y SÍNDROME DE SOBRECRECIMIENTO REPORTE DE UN CASO

GONZÁLEZ CRUZ MARGARITA, BORQUEZ ARCE HUMBERTO JESÚS, NANCY YUZETH SÁNCHEZ PRADILLO

CASO CLÍNICO: Paciente masculino procedente sin antecedentes familiares de importancia, que inicia su padecimiento a los tres meses de edad presentando eventos paroxísticos en hemitruco izquierdo, flexión de tronco y nistagmus, además crisis convulsivas tónico-clónicas generalizadas tratadas con anticomicial fenobarbital y síndrome de sobrecrecimiento encontrándose perímetro cefálico en la percentila 99% (48 cm), talla 70 cm (percentila 99%) y peso de 10 kg (percentila 99%), se realizan estudios de imagen donde se muestra en TAC de cráneo simple muestra lesión extraaxial homogénea a nivel de quiasma óptico, con imágenes hipodensas frontoparietales bien delimitadas izquierdas y derechas con desplazamiento de parénquima cerebral, se realiza RMN de cráneo quiasma óptico encontrando engrosamiento de quiasma óptico bilateral. La lesión es hiperintensa en T2, ixointensa en flair y T1 con contraste presenta reforzamiento en la periferia. Se concluye como impresión diagnóstica glioma óptico bilateral. El paciente a los dos meses presenta datos de cráneo hipertensivo requiriendo colocación de válvula ventrículo peritoneal mitigando el padecimiento, se refirió a la consulta de neurología pediátrica donde presenta un desarrollo neurológico adecuado y control de crisis convulsivas. Sin embargo, continúa con síndrome de sobrecrecimiento y al año de vida presenta manchas café con leche en número de tres sugiriendo diagnóstico clínico de neurofibromatosis tipo I. Se interconsulta a endocrinología pediátrica quien toma perfil de hormona de crecimiento y perfil tiroideo además de cortisol normal descartando alteraciones endocrinológicas. Actualmente aun con síndrome de sobrecrecimiento y bajo protocolo de estudio por genética por diagnóstico clínico de neurofibromatosis tipo I.

CONCLUSIÓN Y DISCUSIÓN: La neurofibromatosis tipo I es una facomatosis que se caracteriza por su naturaleza displásica y la tendencia de generar tumores particularmente en sistema nervioso central. Los criterios diagnósticos ya han sido descritos previamente. Los gliomas se presentan en aproximadamente 15% de los pacientes, 50% de los pacientes no presenta antecedentes familiares de la misma. La mayoría asintomáticos, pero pueden presentarse con disminución de la agudeza visual, defectos en campimetría y pubertad precoz. La macrocefalia y estatura corta son comunes en esta entidad en 29%. Los gliomas ópticos bilaterales se presentan de manera casi exclusiva en neurofibromatosis tipo I. En el consenso de neurofibromatosis en relación con gliomas en la vía del nervio óptico de 1997 concluyó que la resonancia magnética de cráneo en búsqueda de gliomas ópticos es de valor limitado, ya que los gliomas progresan en raras ocasiones. La macrocefalia es común y podría ser un signo indirecto de la presencia de gliomas ópticos. En este caso se muestra una presentación atípica, ya que el paciente presentó manifestaciones clínicas relacionadas con los gliomas ópticos bilaterales, y presentó diagnóstico clínico de neurofibromatosis a pesar de no reunir criterios por el momento, además se presentó con talla elevada cuando comúnmente presenta talla corta, por lo que se trató de una presentación poco común de esta entidad clínica. El retraso en el neurodesarrollo es variable en algunas series se presenta 67% de los pacientes neurodesarrollo nuestro paciente al momento no lo ha presentado. El caso citado es un ejemplo de la variedad de la neurofibromatosis tipo I, nuestro paciente cuenta con sólo un año de edad y presenta los gliomas bilaterales y conforme pasan los meses se agregan criterios diagnósticos, cuando comúnmente se realice diagnóstico en edad prepuberal.

INCIDENCIA DE CISTICERCOSIS CEREBRAL EN LA CONSULTA DE NEUROLOGÍA, DE LA CIUDAD DE TEPATITLÁN, JALISCO

CRUZ ALCALÁ LEONARDO ELEAZAR,* CRUZ MARTÍN DEL CAMPO DIANA,* CRUZ MARTÍN DEL CAMPO EDGAR E*

* DEPARTAMENTO DE CLÍNICAS. CENTRO UNIVERSITARIO DE LOS ALTOS. UNIVERSIDAD DE GUADALAJARA. TEPATITLÁN, JALISCO.

INTRODUCCIÓN: La neurocisticercosis (NCC) es un problema de salud pública en países subdesarrollados, siendo la enfermedad parasitaria más frecuente del SNC. Las manifestaciones clínicas son diversas, dependen de localización y presentación. Pudiendo ser asintomática. El diagnóstico se basa en hallazgos de neuroimagen, serología y aspectos epidemiológicos, sus síntomas y signos no son específicos. La NCC en América Latina es endémica, con frecuencias en población general de 2 a 8.6%.

OBJETIVOS: Conocer incidencia de cisticercosis cerebral entre la población de la consulta de neurología y comparar con otros reportes.

MATERIAL Y MÉTODOS: Estudio prospectivo, descriptivo, inició 16 de diciembre 2009 y terminó 15 de octubre 2010. Tamaño de muestra con nivel de confianza de 95%, precisión 3% dando 148 pacientes. Se estudiaron pacientes, de cualquier edad, género o motivo de consulta visto como primera vez en consulta y que se realizara TACC. Se excluyeron pacientes con antecedentes de otras patologías que puedan dar calcificaciones intracraniales.

RESULTADOS: Total 181 pacientes edad promedio 46.6 años. Femeninos: 95 (52.48%) Masculinos: 86 (47.51%). Examen neurológico normal: 119 (65.75%), anormal: 62 (34.25%).

TACC normal: 89 pacientes (49.17%). TACC anormal: 92 pacientes (50.82%), 38 (41.3%) (20.99% del total de pacientes) portadores de cisticercosis cerebral: nueve (4.97%) granulomas únicos, cuatro (2.2%) granulomas + calcificaciones, diez (5.52%) calcificaciones únicas, 11 (6%) calcificaciones múltiples + uno con hidrocefalia, dos (1.1%) quistes + calcificaciones y dos (1.1%) pacientes dos o más quistes. Motivos de consulta en pacientes con NCC: Cefalea, 17; Epilepsia, ocho; Neuralgia del trigémino, dos; Deterioro cognitivo, tres; Vértigo, dos; TCE, dos. Examen neurológico: normal 24 y anormal 14, cuatro en relación con la NCC: uno disimetría, uno edema de papila, uno retraso mental y uno hemiparesia.

CONCLUSIONES: Se encontró una incidencia de 20%, mas frecuente que la reportada por otros autores, muchos como hallazgos tomográficos, sigue siendo importante tener en cuenta esta patología en pacientes que se atiendan en consulta de Neurología.

PARAPARESIA ESPÁSTICA TROPICAL. REPORTE DE UN CASO

RUIZ-GRANADOS J, LÓPEZ-SERNA R

INTRODUCCIÓN: La paraparesia espástica tropical (PET) asociada al retrovirus humano linfotrópico T tipo 1 (HTLV-I) es una mielopatía progresiva crónica caracterizada por afectación bilateral de la vía piramidal medular asociada a trastorno vesical. El hallazgo neuropatológico es una mielitis crónica con infiltración linfocitaria parenquimatosa y perivasculosa. La afectación de sistema nervioso es poco frecuente, constituye 2-4% de los individuos seropositivos en las comunidades endémicas, localizadas en países del Caribe, principalmente Colombia y algunas regiones de Brasil. La transmisión del virus es por vía sexual, leche materna, trasplante de órganos y transfusión sanguínea. El 80% de los individuos infectados permanecen asintomáticos. Otras manifestaciones incluyen leucemia, linfoma y otras neoplasias.

PRESENTACIÓN DEL CASO: Masculino de 42 años. Inicia el padecimiento hace 15 años con debilidad progresiva y aumento del tono de las extremidades inferiores, evoluciona con estreñimiento crónico, disfunción erectil y retención aguda de orina en tres ocasiones. Actualmente cursa con mioclonías de las extremidades inferiores y dificultad para la deambulación. A la exploración neurológica, se encuentra con fuerza en miembros inferiores 3/5 global, espasticidad Ashworth 3 bilateral, clonus patelar y aquileo, Babinski bilateral, deambula con asistencia con marcha en tijera. Resto normal. Citoquímico de líquido cefalorraquídeo: leucocitos 0 glucosa 51/80, proteínas 62, presencia de bandas oligoclonales. Cultivo de LCR sin desarrollo, perfil TORCH negativo, VIH negativo, anticuerpos anti HTLV-1 séricos; positivos por ELISA. RM de médula torácica, se observa disminución del calibre del cordón medular. Bajo impresión diagnóstica de mielopatía por HTLV-1 se administran bolos de metilprednisolona 1 g/d5 días, tres semanas

después se observa mejoría de la fuerza de miembros inferiores con 4/5 global y disminución del tono con Ashworth 2 bilateral. Se planea inicio de interferón alfa en breve.

CONCLUSIÓN: La PET es una entidad de difícil diagnóstico en etapas tempranas. No existe tratamiento eficaz para ninguna de las presentaciones clínicas de la infección por HTLV1, por tanto, es necesario difundir el conocimiento de esta entidad en las regiones endémicas de nuestro país con fines preventivos.

SÍNDROME MEDULAR COMPLETO A CAUSA DE TUBERCULOSIS REPORTE DE UN CASO EN EL HOSPITAL DE ESPECIALIDADES LA RAZA

SOSA GARCÍA MERARDO, LETICIA HERNÁNDEZ JUÁREZ, PINEDA VENEGAS ANDREA S, BARTOLO CALDERÓN PATRICIA

INTRODUCCIÓN: La tuberculosis es una infección granulomatosa producida fundamentalmente por *M. tuberculosis*. En 10% de los casos de tuberculosis se ve afectado el SNC, predomina la localización meníngea; en segundo lugar, la cerebral; y por último, la afectación medular es la mas infrecuente de todas se estima que ocurre sólo en el 3% de los pacientes según el origen y localización primaria de la lesión, puede manifestarse síntomas a nivel meníngeo, medular y óseo.

OBJETIVO: Dar a conocer el espectro clínico con que puede presentarse la tuberculosis. **MÉTODOS Y RESULTADO:** Paciente masculino de 53 años quien inició con episodios de desorientación intermitente de predominio nocturno. Un mes después cursó con retención aguda de orina y fecal parestesias en MsPs que evolucionó a paraplejía progresiva en 15 días, con pérdida de peso, fiebre de 38 grados y diaforesis. EF. Orientado en persona, parcialmente en tiempo y lugar, paraparesia y arreflexia, nivel sensitivo T3, atonía de esfínter rectal. Se realizó RMN de columna vertebral imagen hipo intenso en T1 e hiperintensa en T2 en región central de ME nivel T1-T4 sin reforzamiento con gadolinio, LCR con hipoglucorraquia 20 mg/dL, hiperproteorraquia 300 mg/dL PCR para TB positivo. Se inició con antifímicos y esteroide con mejoría clínica.

CONCLUSIONES: Se define el cuadro de mielitis tuberculosa como aquél producido por una lesión intramedular no delimitada, la mayoría de ellos esta asociada a meningitis o aracnoiditis, y entonces se habla de mielomeningitis o radiculomielitis tuberculosa. Los síntomas mas frecuentes son fiebre (70% de los casos), paraplejía (60%), retención urinaria (50%) y paraparesia (30%). La localización mas frecuente es la dorsal (se ve involucrada en 80%, con o sin afectación cervical o lumbar) hacer un diagnóstico precoz y tratamiento oportuno se pueden evitar las graves secuelas secundarias como fue en el caso de este paciente.

MENINGITIS POR VIRUS EPSTEIN BARR EN MASCULINO CON MONONUCLEOSIS INFECCIOSA (REPORTE DE UN CASO)

NAVARRO CASTAÑEDA JOSÉ MANUEL,* DE LA MAZA MANUEL**

* RESIDENTE NEUROLOGÍA, HOSPITAL SAN JOSÉ TEC DE MONTERREY. ** NEUROLOGÍA, ESCUELA DE MEDICINA IGNACIO SANTOS.

INTRODUCCIÓN: Mononucleosis infecciosa por virus de Epstein Barr se manifiesta por tríada característica de linfadenopatía cervical, faringitis y esplenomegalia. Meningitis como complicación debido a Epstein Barr es menor de 5% en pacientes hospitalizados y menor a 1% en la población general. Diagnóstico de meningitis por Epstein Barr se necesita ADN viral mediante PCR en líquido cefalorraquídeo o IgM en suero y pleocitosis en LCR de linfocitos sugiriendo el diagnóstico, ya que es difícil aislar este virus.

OBJETIVOS: Presentar una complicación rara de mononucleosis infecciosa como es meningitis por Epstein Barr y abordaje diagnóstico.

CASO CLÍNICO: Masculino de 21 años de edad, sin antecedentes relevantes. Inicia diez días previos al ingreso con faringitis, náuseas, mialgias y artralgias, se autolimita, apareciendo insidiosamente cefalea, seis días previas al ingreso, holocraneana opresiva intensidad 10/10, dolor a flexión cervical, fotofobia, diaforesis, náuseas y vómitos. Funciones mentales superiores respetadas, pares craneales observando nervio óptico con papiledema bilateral, hiperreflexia tendinosa en cuatro extremidades, brudzinki (+). Además linfadenopatía cervical y esplenomegalia.

RESULTADOS: Leucocitos 6.1, Hemoglobina 15.4, plaquetas 303,000, TGO 115, TGP307, anticuerpos heterofilos (+), Líquido cefalorraquídeo claro, glucosa 66 mg/dL, proteínas

65 mg/dL, leucocitos 25/mm³ 100% linfocitos. Presión intracraneal de apertura 440 mmh₂o. IgG e IgM (+) de capsido de Epstein Barr, (+) Ac. De antígeno nuclear y (+) Ac. De antígeno temprano. HIV (-), TAC encéfalo normal, IRM encéfalo engrosamiento cedillas etmoidales y cornetes medio e inferior.

CONCLUSIONES: Meningitis por Epstein Barr una complicación rara, menos de 1% de pacientes con mononucleosis infecciosa no hospitalizados. Cefalea, signos meníngeos, cuadro de infección vías respiratorias altas y elevación de enzimas hepáticas orienta a la búsqueda intencionada de meningitis como complicación de mononucleosis infecciosa por virus de Epstein Barr. En pacientes con Ac. Antígeno nuclear e IgG con IgM para capsido de Epstein Barr debe descartarse reactivación del virus Epstein Barr por inmunosupresión

FRECUENCIA DE AGENTES ETIOLÓGICOS CAUSANTES DE NEUROINFECCIÓN EN PACIENTES CON VIRUS DE LA INMUNODEFICIENCIA HUMANA (VIH)/SÍNDROME DE LA INMUNODEFICIENCIA ADQUIRIDA (SIDA) DEL HOSPITAL REGIONAL DE ALTA ESPECIALIDAD DE VERACRUZ

MELCHOR SY,* REYES RD,* BARRIOS PF*
*UNIDAD DE NEUROLOGÍA CLÍNICA. HOSPITAL GENERAL DE MÉXICO,

INTRODUCCIÓN: De los sitios afectados por agentes oportunistas en pacientes con VIH/SIDA se encuentran el sistema nervioso central, los agentes reportados son bacterias, micobacterias, hongos, protozoarios y virus. Siendo los más frecuentes *Toxoplasma gondii*, *Mycobacterium tuberculosis* y *Cryptococcus neoformans*.

OBJETIVO: Conocer los microorganismos más frecuentes, causantes de neuroinfección en los pacientes con VIH/SIDA en el Servicio de Medicina Interna del Hospital Regional de Alta Especialidad de Veracruz (HRV).

MATERIAL Y MÉTODO: Estudio retrospectivo, transversal, observacional y descriptivo en el servicio de Medicina Interna del HRV del 1 de diciembre del 2008 a diciembre del 2009, se revisaron expedientes de pacientes mayores de 18 años con diagnóstico de neuroinfección y VIH/SIDA. Excluyéndose expedientes que no correspondieran con los diagnósticos de neuroinfección y o VIH/SIDA, se buscaron: manifestaciones neurológicas (síndrome meníngeo, focalización), características de líquido cefalorraquídeo, hallazgos en tomografía y o resonancia.

RESULTADOS: Se revisaron 152 expedientes con diagnóstico de VIH/SIDA y neuroinfección. Sólo 32 (21 %) reunían criterios de inclusión. Los casos fueron: Tuberculosis meningea diez (62%), toxoplasmosis 16 (50%) meningitis bacteriana 2 (6%). Clínicamente: la cefalea y datos de focalización fueron más frecuentes en los casos de toxoplasmosis: 13 (81.5%) y diez (62%), respectivamente, mientras que el síndrome meníngeo se presentó con mayor frecuencia en casos de tuberculosis.

CONCLUSIONES: Los microorganismos más frecuentes fueron *Toxoplasma* y *Mycobacterium tuberculosis* agentes etiológicos muy similares a lo reportados en la literatura mundial.

MALFORMACIONES CONGÉNITAS DEL SNC: PROGRAMA DE DETECCIÓN PRENATAL

VILLARREAL RODRÍGUEZ DIANA, CHÁVEZ LUÉVANOS BEATRIZ, RODRÍGUEZ GALLEGOS ROCÍO, SORIA LÓPEZ JUAN, CASTILLO MARTÍN DEL CAMPO GABRIEL
SERVICIO DE NEUROLOGÍA EN COLABORACIÓN CON EL SERVICIO DE PERINATOLOGÍA, HOSPITAL UNIVERSITARIO JOSÉ ELEUTERIO GONZÁLEZ, UANL.

INTRODUCCIÓN: Cerca del 10% de todas las malformaciones congénitas en series de autopsias perinatales son del SNC siendo las más comunes los defectos del tubo neural (45%), hidrocefalia y desórdenes de migración. (Luc de Catte). En nuestro hospital el Servicio de Perinatología atiende aproximadamente x pacientes a las cuales se les somete a ultrasonidos anatómicos para la correcta evaluación por aparatos y sistemas y llegar a la detección de malformaciones además de identificar y controlar los factores de riesgo encontrados en la madre ingresando a toda paciente con alguna anomalía a un control llamado de alto riesgo. El ultrasonido es el método más utilizado para el diagnóstico fetal porque permite un examen en tiempo real y no expone a radiación. Es relativamente fácil describir condiciones como defectos del tubo neural y ventriculomegalia por este método, aunque interfiere en gran medida la calidad de la imagen y la habilidad del perinatólogo o radiólogo que realice el examen además de factores propios del paciente como la posición fetal, el habitus materno y la edad

gestacional del momento del examen. Actualmente las IRM han surgido como complemento en la evaluación de los pacientes detectados con malformación. El tiempo prolongado de realización es quizá la mayor dificultad en estos casos, utilizando en algunas ocasiones sedación fetal. Con el uso de secuencias rápidas en la IRM se ha evitado esta complicación.

MATERIAL Y MÉTODOS: Se revisó la información de una base de datos con información de toda paciente que fue atendida por el Servicio de Perinatología desde febrero de 2009 a julio de 2012 obteniéndose la información de las pacientes a quienes se identificó una malformación del SNC, la cual se analizó en el programa SPSS versión 15 para obtener estadísticos descriptivos y frecuencias de los rubros estudiados.

RESULTADOS: Reportamos 49 casos de malformaciones del SNC detectadas prenatalmente en el servicio de perinatología de nuestro hospital, con una incidencia por año de 14 casos en 2009, 12 casos en 2010, 12 casos en 2011 y 11 casos en lo que va de 2012. La media de edad materna fue de 24.7 ± 6.6 con una edad mínima de 16 y una máxima de 39. La moda fue de 18. Sólo dos madres reportaron consumo de tabaco, ninguna consumía alcohol y todos los embarazos fueron por concepción espontánea, ninguna madre refirió fertilización asistida. Los tres diagnósticos más frecuentes fueron la anencefalia con 13 casos, ventriculomegalia con 11 casos y el hallazgo conjunto de espina bífida con ventriculomegalia y malformación de Arnold Chiari en 10 pacientes. El listado completo de malformaciones reportadas con su frecuencia se reporta en la *tabla 1*.

Tabla 1
Malformaciones reportadas con frecuencia en números absolutos y porcentaje

		Frecuencia	Porcentaje
Válidos	Anencefalia	13	26.5
	Ventriculomegalia	11	22.4
	Holoprosencefalia	6	12.2
	Espina bífida	1	2.0
	Mielomeningocele	3	6.1
	Exencefalia	1	2.0
	ventriculomegalia y agenesia del cuerpo calloso	4	8.2
	Ventriculomegalia + espina bífida + arnold Chiari	10	20.4
	Total	49	100.0

MALFORMACIÓN: En 29 pacientes (59%) no se encontró ninguna otra malformación asociada. De los hallazgos de otras malformaciones la más frecuente fueron deformidades en las extremidades con ocho casos (16%) seguidos por cinco con malformaciones cardíacas. En cuatro pacientes con diagnóstico de holoprosencefalia se sospechó alguna trisomía o alteración genética por las múltiples malformaciones reportadas en el producto. De todos los casos sólo nueve madres reportaron alguna enfermedad siendo la más frecuente epilepsia con cuatro casos, las cuatro se encontraban bajo tratamiento médico al momento de la concepción reportando tres de ellas el uso de valproato y una carbamazepina. Las otras enfermedades maternas reportadas fueron diabetes mellitus con dos casos, una paciente con infertilidad primaria, una paciente con hipertensión arterial esencial y una paciente con leucemia granulocítica crónica bajo tratamiento con citarabina al momento de la concepción. Todos estos diagnósticos se hicieron por ultrasonido durante el primero y segundo trimestre del embarazo. A ninguna paciente se le realizó IRM fetal. Todas recibieron información por el equipo de genética y perinatología llevando su control de embarazo en consulta de alto riesgo.

CONCLUSIONES: La incidencia en nuestro hospital de detección de malformaciones congénitas es alta. Al ser nuestro hospital un centro de referencia de tercer nivel que cuenta con todas las especialidades en un mismo centro es recomendable la atención multidisciplinaria de estos casos. La detección temprana y confiable de es el primer paso

para elaborar un plan de atención a estas pacientes, ya que se ha demostrado que la información es vital para los futuros padres principalmente para la toma de decisiones que deba ser inmediata al momento del nacimiento de estos productos para su mayor beneficio. Con la ayuda de consejeros prenatales se sugiere una visita prenatal con el pediatra para reafirmar y establecer una relación de confianza y permitir que los padres realicen preguntas y busquen consejo sobre decisiones médicas. El consejo genético, del obstetra y neurocirujano son recomendables. Muchos pacientes se beneficiaran de un seguimiento perinatal y neonatal estrecho con referencia a un centro quirúrgico de tercer nivel y valoración del neurodesarrollo por un pediatra neurólogo.

SÍNDROME MEDULAR COMPLETO ASOCIADO A MENINGIOMA ESPINAL EN UNA PACIENTE CON SÍNDROME DE PEUTZ-JEGHERS: REPORTE DE CASO Y REVISIÓN DE LA LITERATURA

MADRIGAL SALAS ROSA GABRIELA, MATHIEU BETANCOURT ROSALVA, CANTÚ-BRITO CARLOS

El meningioma espinal constituye 20-26% de los tumores intradurales extramedulares presentando predilección por los segmentos torácicos en 66-90%. Se ha asociado a una mutación en el cromosoma 22p, teniendo como factores de riesgo la edad entre los 40 y 70 años, el género femenino y padecimientos como neurofibromatosis, enfermedad de Von-Hippel Landau, y síndrome de Cowden. Se ha reportado en la literatura asociación entre síndrome de Peutz-Jeghers y neoplasias del SNC con una discreta asociación con meningioma (5.3%). Se reporta el caso de una mujer 46 años de edad con carga genética para leucemia, cáncer de colon y mama, portadora de síndrome de Peutz-Jeghers con cuadro de tres meses de evolución caracterizado por lumbalgia, con irradiación del dolor a miembros pélvicos, acompañándose de debilidad, así como parestesias e hipoestesia con limitación progresiva para la marcha, agregándose posteriormente pérdida del control de los esfínteres urinario y anal. Es conocida en nuestro hospital con diagnóstico de síndrome medular completo con nivel sensitivo T10. Por medio de imágenes se encuentra una lesión intradural extramedular a nivel de T9 que refuerza al medio de contraste sugestiva de meningioma espinal con compresión medular. Se inicia manejo con dosis altas de esteroides con recuperación de la fuerza muscular en las siguientes 48 horas. Se realiza resección quirúrgica cursando posoperatorio satisfactoriamente recuperando la capacidad para la deambulacion.

DETERIORO COGNITIVO EN ENFERMEDAD DE PARKINSON: ESTUDIO PILOTO CON MINIMENTAL PARKINSON, TEST DEL DIBUJO DEL RELOJ Y GENERACIÓN DE PALABRAS POR CATEGORÍA Y CÓDIGO

KLEINERT-ALTAMIRANO ANKE PI,* RODRÍGUEZ EMMANUEL,** ROMERO-OCAMPO LILIANA,*** HUMBERTO JUAREZ-JIMÉNEZ****
* NEURÓLOGA, HOSPITAL REGIONAL DE ALTA ESPECIALIDAD CIUDAD SALUD. TAPACHULA, CHIAPAS. ** RESIDENTE DE NEUROLOGÍA, CENTRO MÉDICO NACIONAL LA RAZA, MÉXICO, D.F. *** NEURÓLOGA, CENTRO MÉDICO NACIONAL LA RAZA, MÉXICO, D.F. **** JEFE DEL SERVICIO DE NEUROLOGÍA, CENTRO MÉDICO NACIONAL LA RAZA, MÉXICO, D.F.

OBJETIVO: Evaluar la presencia de deterioro cognitivo en pacientes con enfermedad de Parkinson (EP), usando la escala Minimental Parkinson, el test del dibujo del reloj (TDR) y la generación de palabras por categoría y código.

ANTECEDENTES: El deterioro cognitivo es frecuente en pacientes con enfermedad de Parkinson, y puede estar presente hasta en 70% de los casos. La prevalencia de demencia en EP es de 30 a 40%.

MATERIAL Y MÉTODOS: Estudio piloto observacional, descriptivo y transversal, incluyó ocho pacientes, con mas de tres años de diagnóstico de EP, mayores de 40 años de edad, en manejo con levodopa y/o agonistas dopaminérgicos, excluyéndose a aquellos con temblor incapacitante y diskinesias en pico de dosis. Los pacientes fueron citados en la mañana y a la misma hora tomaron la dosis de levodopa. Después de 30 minutos de la ingesta, se les realizó la escala Minimental Parkinson, el test del dibujo del reloj por copia y orden, y la generación de palabras en 1 minuto por categoría (memoria semántica) y código (memoria fonológica). Se realizó analisis estadístico univariado y bivariado en SPSS 15.

RESULTADOS: De los pacientes, 50% correspondieron al género femenino y 50% al masculino, edad promedio 68 (DE 6.4), promedio de evolución de la EP, nueve años (DE

5.2); promedio de tiempo de inicio de fluctuaciones motoras de 41 meses (DE 45); promedio de años de escolaridad, siete (DE 5). El puntaje promedio en la escala Minimental Parkinson fue de 22 puntos (DE 4), mostrando que 50% de los pacientes presentaron deterioro cognitivo (corte < 24 puntos). El TDR por copia y orden tuvo un puntaje promedio de 17 (DE 3.8). El promedio de palabras/min (mínimo 15 para ambos grupos) por código fue de 8 (DE 3.4) y por categoría fue de 12 (DE 3.4). Análisis bivariado *r*: (escolaridad-minimental Parkinson ($r = 0.3, p = 0.4$), escolaridad-palabras/min por código ($r = 0.72, p \leq 0.05$), escolaridad-TDR ($r = 0.43, p = 0.2$), edad-minimental Parkinson ($r = -0.643, p = 0.08$), edad-palabras/min por código ($r = -0.576, p = 0.135$), edad-TDR ($r = 0.43, p = 0.2$)).

CONCLUSIONES: Los pacientes con EP si presentan deterioro cognitivo como se encontró en este estudio piloto, teniendo correlación con edad y años de escolaridad. Asimismo, se corroboró que el deterioro es frontosubcortical, con la prueba de fluidez fonética (palabras por minuto por código). Esta prueba proporciona un medio excelente para determinar hasta qué punto los sujetos activan correctamente las vías para recuperar información específica. Es importante realizar las pruebas en fase "on", para así eliminar el sesgo de una fluctuación no-motora cognitiva.

REPORTE DE CASO DE SÍNDROME DE STURGE WEBER TRISINTOMÁTICO

AGUIRRE SÁNCHEZ ALEJANDRA,* CARBAJAL RAMÍREZ ANGÉLICA,** CARRERA PINEDA RAÚL***
* R3NL, ** MBNL, *** JSNL.

INTRODUCCIÓN: El síndrome de Sturge Weber pertenece al grupo de enfermedades neurocutáneas, raro, de etiopatogenia desconocida, probablemente debido a un error que afecta específicamente a una zona de la cresta neural responsable del origen del tejido conectivo de la dermis facial, la coroides ocular y la piamadre. Sin un patrón genético claro, sin predominio de género ni de raza.

OBJETIVOS: Presentar el reporte de un caso clásico de este síndrome documentado en HE CMNSXXI, ya que se trata de una patología rara y de muy baja incidencia.

MÉTODOS: Se recopilan valoraciones interdisciplinarias (Angiología, Oftalmología, Neurología) para diagnosticar este síndrome, documentando la expresión clínica en los diferentes sistemas afectados en este síndrome, apoyando el diagnóstico con estudios de Neuroimagen (Angio-TAC y Resonancia Magnética).

RESULTADOS: Se documenta caso de paciente femenino de 28 años de edad con malformación congénita vascular cutánea hemifacial izquierda, con leve alteración del desarrollo psicomotor, desarrollando paresia e hipotrofia hemicuerpo izquierdo, la cual a los 12 meses de edad presenta crisis convulsivas de tipo tónico clónico generalizadas, enviada a nuestro servicio por descontrol de las mismas, donde se realiza Angio-TAC de cráneo documentándose MAV de tipo angioma leptomeningeo izquierdo con calcificaciones girales, atrofia hemisférica ipsilateral, corroborado en estudio de RM donde se evidencia también aumento de tamaño deplexo coroideo ipsilateral. Cuenta con valoraciones integrales del Servicio de Oftalmología con diagnóstico de glaucoma secundario congénito de ojo izquierdo, así como con valoración del Servicio de Angiología con diagnóstico de Angioma facial izquierdo.

CONCLUSIÓN: Se documenta caso de síndrome de Sturge Weber trisintomático completo, ya que nuestra paciente cuenta con la clásica «mancha vino de Oporto» angioma cutáneo hemifacial izquierdo, atrofia córtico subcortical, angioma leptomeningeo hemisféricos ipsilaterales, y glaucoma de ojo izquierdo.

FACTORES DE RIESGO EN LA APARICIÓN DEL TRASTORNO DE DÉFICIT DE ATENCIÓN E HIPERACTIVIDAD EN PACIENTES CON EPILEPSIA INFANTIL DE RECIENTE DIAGNÓSTICO

LÓPEZ DENNIS, BARRAGÁN EDUARDO

ANTECEDENTES: La epilepsia y el TDAH son trastornos frecuentes de la infancia, que se han reportado como comorbilidades. Se estima que cerca de 40% de los pacientes con epilepsia pueden presentar TDAH, sin embargo, hay pocas evidencia de que si este trastorno es acompañante o producto de la actividad epileptica anormal, efectos secundarios de los farmacos o un proceso multigenético asociado.

OBJETIVOS: Describir cuAI de los factores neurobiológicos tiene mayor relevancia en la aparición del trastorno de déficit de atención e hiperactividad en pacientes con epilepsia infantil de reciente diagnóstico.

MATERIALES Y MÉTODOS: Se evaluó a pacientes con epilepsia de reciente diagnóstico, entre los cuatro y 16 años de edad en el período comprendido entre octubre del 2011 y abril del 2012 con un seguimiento prospectivo a seis meses, estableciendo desde el inicio si existían criterios de TDAH y midiendo factores tanto biológicos como asociados para el desarrollo del TDAH. Se completó los estudios para el abordaje de epilepsia.

RESULTADOS: Se evaluaron más de 32 pacientes, donde se observó que 40% de la muestra tenían criterios de TDAH del subtipo inatento, además se determinó que en el sexo masculino las epilepsias parciales representan 63.2%, y en el sexo femenino la epilepsia generalizada representa 53.8%. Dentro de los fármacos utilizados más frecuentes fueron el AVP en 72% y la CBZ 28%.

CONCLUSIONES: Consideramos que es muy frecuente que el subtipo de TDAH encontrado sea el inatento, por lo cual soporta la idea de que muchos de los síntomas de TDAH representan una disfunción neurológica más por la epilepsia que por un trastorno biológico asociado. Esto realza la importancia de un diagnóstico y tratamiento de la epilepsia en sí, y poder evaluar después de un tiempo, la necesidad de complementar con tratamientos para el control del TDAH.

PLASMAFÉRESIS EN CRISIS MIASTÉNICA

POLANCO MELO YANERIS,* JIMÉNEZ PÉREZ MARIO,* PEÑA LANDÍN DORA,* DÁVILA GUTIÉRREZ GUILLERMO**

* RIV NEUROPEDIÁTRICA, ** ADESCRITO A NEUROLOGÍA DEL INSTITUTO NACIONAL DE PEDIATRÍA.

INTRODUCCIÓN: La miastenia gravis (MG) es el prototipo de enfermedad autoinmune mediada por anticuerpos, su presentación, evolución y respuesta al tratamiento es heterogénea. En pediatría la mayoría de los casos tienen una evolución satisfactoria y es infrecuente enfrentar pacientes con crisis miasténica que tienen ya tratamiento inmunomodulador y/o inmunosupresor. El tratamiento de IgGIV y el uso de plasmaféresis se emplean como tratamiento de rescate. Es nuestro objetivo informar dos casos de niñas con MG rescatadas con plasmaféresis.

PRESENTACIÓN DE LOS CASOS: CASO 1: Femenino de cuatro años con MG de 2 meses manifestada por: ptosis palpebral bilateral y debilidad muscular generalizada y progresiva, voz nasal, ataque al estado general, dificultad respiratoria severa sin respuesta a la piridostigmina y a cinco bolos de metilprednisolona (Ac Vs receptor de acetilcolina en 254), se complica con neumonía y se trata con tratamiento a base de ciclosporina. Ante su mala evolución se decide la plasmaféresis cinco recambios de ocho planeados (por colonización del catéter). Hay rescate y se continúa con tratamiento inmunosupresor y con piridostigmina.

CASO 2: Femenino de 14 años, con MG desde 2004, multitratada con piridostigmina, azatioprina, micofenolato, con recaídas (Ac Vs antirreceptores de acetilcolina 1.5 nmol/L). Presenta dificultad para deglutir, voz nasal, reflejo nauseoso disminuido, dificultad respiratoria y debilidad muscular, sin mejorar con bolos de esteroide, ni con IgG IV. Se inicia tratamiento intensivo y plasmaféresis, con mejoría después de la primera sesión de intercambio, destetándose del ventilador con el 3er. recambio.

CONCLUSIÓN: La plasmaféresis es un procedimiento de rescate que en buenas manos es seguro para el tratamiento de la crisis miasténica refractaria y no obstante los posibles problemas técnicos que se presentan en la edad pediátrica, se debe tener en mente, ya que rápidamente ayuda a la remoción de anticuerpos, reduciendo el tiempo de intubación.

NEUROPATÍA MOTORA MULTIFOCAL CON BLOQUEO DE LA CONDUCCIÓN. REPORTE DE CASO

CORTÉS M,* GALLEGOS JMM,** ALANÍS M

* MÉDICO RESIDENTE DE 3 AÑO NEUROLOGÍA CMNO IMSS. ** MÉDICOS NEURÓLOGOS DE CMNO.

Masculino de 68 años de edad, con HAS de 11 años de evolución tratado con enalapril; amputación traumática de quinto dedo derecho.

PADECIMIENTO ACTUAL: Inició hace ocho años con cuadro lentamente progresivo de debilidad y atrofia en mano izquierda; posteriormente afectación contralateral y en extremidades inferiores que limitó deambulabilidad, fasciculaciones generalizadas, parestesias fluctuantes de predominio torácico.

EXPLORACIÓN NEUROLÓGICA DESTACA: Atrofia de los siguientes grupos musculares: interóseos, región tenar e hipotenar, supraescapular bilateral, interóseos de ambas extremidades inferiores, predominio derecho. Fuerza en extremidades superiores 4-/5 proximal y 2/5 distal, inferiores 4-/5 proximal y 3/5 distal. REM: +/++++ en miembros

torácicos, miembros pélvicos 0/++++, respuesta plantar flexora bilateral, hipotonía generalizada; fasciculaciones en extremidades inferiores. Sensibilidad sin alteraciones.

APOYO DIAGNÓSTICO: Son negativos: Panel viral, perfil TORCH, tinciones, cultivos, citoquímico de LCR, anticuerpos antigangliosido. RM Unión Craneocervical con cambios degenerativos bilaterales a nivel de C2-C3, C3-C4, C5-C6, sin compromiso radicular ni medular. VCN: compromiso de voltaje y latencias tanto de nervios motores como sensitivos, ondas F prolongadas en miembros torácicos y ausentes en miembros pélvicos, reflejo H prolongado bilateral. Por EMG se encontró en la mayoría de los músculos de 4 extremidades polifásicos moderados, aisladas ondas positivas y fibrilaciones. Concluyendo por neurofisiología: degeneración desmielinizante y axonal, motora y sensitiva, de predominio en extremidades inferiores y neuropatía crónica por EMG.

Se le administró dos ciclos de inmunoglobulina con mejoría mayor al 60% logrando deambulabilidad e incorporarse a sus actividades diarias de manera independiente.

ANÁLISIS: De acuerdo con los criterios propuestos para MMN se concluyó Neuropatía Motora Multifocal Definida con bloqueo de conducción; enfermedad desmielinizante, relativamente rara, de origen autoinmune, se caracteriza por debilidad asimétrica distal de predominio en extremidades superiores, arreflexia y atrofia muscular; representa un desafío diagnóstico por su similitud con ELA; en nuestro caso con respuesta excelente a inmunoglobulina.

ESCLEROSIS MÚLTIPLE VARIEDAD MARBURG: A PROPÓSITO DE UN CASO

WILLIAMS DE ROUX R, MAGAÑA ZAMORA L, GONZALEZ-DUARTE A

INTRODUCCIÓN: Marburg describió una forma aguda de esclerosis múltiple caracterizada por un curso monofásico con rápida progresión que conducía a la muerte o a discapacidad avanzada en el curso de semanas o meses.

CASO CLÍNICO: Paciente de sexo femenino de 41 años, originaria y procedente de México, D.F., sin antecedentes de relevancia quien inició a finales del mes mayo de 2012 con fiebre no cuantificada de un día de evolución a la cual se agregaron en los días subsiguientes: hiporexia, malestar general, somnolencia, alteraciones conductuales (miedo inexplicable, agitación psicomotriz, sensación de pérdida de control), debilidad en hemicuerpo derecho y marcha con lateropulsión indistinta. En la exploración neurológica se integró un síndrome confusional agudo y un síndrome piramidal bilateral. TAC de cráneo con disminución de surcos hacia la convexidad e hipodensidad parietal izquierda. Ante sospecha de neuroinfección, se inició tratamiento antibiótico y antiviral. Punción lumbar normal. Presentó estatus epiléptico por lo que requirió manejo de vía aérea, traslado a terapia intensiva, antiepilépticos y EEG (sin grafoelementos epileptiformes). RMN cerebral con lesiones periventriculares, juxtacorticales e infratentoriales hipointensas en secuencia T1 (agujeros negros), hiperintensas en T2, con restricción en difusión y con reforzamiento al contraste compatibles con enfermedad desmielinizante. Se trató con cinco días de bolos intravenosos de metilprednisolona sin respuesta favorable, por lo que se inició plasmaféresis durante 5 días con recuperación de su cuadro clínico.

CONCLUSIÓN: Este caso demuestra muchas de las características comunes en la variante Marburg de esclerosis múltiple: inicio dramático de enfermedad con rápida progresión que ocasionó déficits neurológicos significativos, además de lesiones en RMN que cumple criterios de Mc Donald para esclerosis múltiple. La respuesta satisfactoria con plasmaféresis ha sido descrita en la literatura en la variante Marburg.

USO DE NATALIZUMAB EN PACIENTES CON ESCLEROSIS MÚLTIPLE REMITENTE RECURRENTE EN MÉXICO

RITO Y,* FLORES J,* TORRE G,* ORTIZ A,* CORONA T*

* CLÍNICA DE ENFERMEDADES DESMIELINIZANTES. INSTITUTO NACIONAL DE NEUROLOGÍA Y NEUROCIRUGÍA.

INTRODUCCIÓN: La esclerosis múltiple es una enfermedad crónica, inflamatoria, desmielinizante y fisiopatológicamente autoinmune. La consecuencia es una severa discapacidad. Natalizumab es un anticuerpo humanizado monoclonal que se une a la subunidad $\alpha 4$ de los linfocitos bloqueando su paso a sistema nervioso central. Aun que ha demostrado eficacia, en la práctica hay una injustificada preocupación por los efectos adversos.

OBJETIVO: Determinar la eficacia y seguridad de natalizumab en pacientes con Esclerosis Múltiple Remitente Recurrente en el INNN.

MÉTODO: Cohorte con muestreo consecutivo por conveniencia; se reclutó a pacientes con EMRR (criterios de McDonald 2010) que tuvieron falla a tratamiento de primera línea o con rápida progresión de la enfermedad. Se midió EDSS, IP (Índice de Progresión) y Tasa de Recaída Anual (TRA) antes y después de iniciar Natalizumab (300 mg mensuales). Se analizó la significancia estadística con prueba de Wilcoxon.

RESULTADOS: Se siguió a 16 pacientes: 11 mujeres (68.75%) y cinco hombres (31.25%), con una edad promedio de 37.7 años (DE 9.6). Tiempo promedio de diagnóstico: 6.47 años; tiempo promedio de tratamiento: de 12 meses (DE 4.99). EDSS preTx 4.0 y post Tx 2.5 $p \leq 0.017$; TRA preTx 0.58 y post Tx 0.06 $p \leq 0.021$; el IP preTx 0.77 y postTx 0.68; el número de brotes anual 2.53 a 0.07. Los efectos adversos reportados fueron: rash (n: 2, 12.5%), diarrea (n: 1, 6.25%), infecciones (n:1, 6.25%). Ningún paciente presentó leucoencefalopatía multifocal progresiva. No hubo abandono del tratamiento por efectos adversos.

CONCLUSIONES: Natalizumab demostró eficacia en un periodo corto (un año) en pacientes bien seleccionados, por lo que su uso puede detener procesos inflamatorios desmielinizantes agresivos, de difícil control o rápida progresión. Con adecuada vigilancia clínica, paraclínica, así como una apropiada valoración del número de dosis a administrar, resulta un medicamento seguro.

TUBERCULOSIS DEL SISTEMA NERVIOSO CENTRAL COMO CAUSA DE SÍNDROME DE ANTON

ESPINOZA LÓPEZ DULCE ANABEL,* CÁRDENAS GRACIELA,* RÍOS PULIDO JUAN CARLOS,* SÁENZ FARRET MICHEL,* CASTRO VELOZ NANCY*
* INSTITUTO NACIONAL DE NEUROLOGÍA Y NEUROCIROLOGÍA *MANUEL VELASCO SUÁREZ.

INTRODUCCIÓN: El síndrome de Anton o anosognosia visual consiste en ceguera cortical que resulta de daño de la corteza de asociación visual, con incapacidad para ver, negándolo y con confabulaciones. La enfermedad vascular cerebral (EVC) con infartos en territorio posterior son la causa más común de este síndrome y las manifestaciones cerebrovasculares son una complicación frecuente de tuberculosis meningea, desarrollando 20% de los pacientes déficit neurológico focal.

OBJETIVO: Reporte de tuberculosis meningea como causa de EVC de circulación posterior en paciente joven.

CASO CLÍNICO: Masculino de 44 años de edad, sin antecedentes de importancia. Presenta de dos días de evolución cefalea holocraneana, opresiva, intensidad moderada, visión borrosa y desorientación en lugar. Neurológicamente: despierto, inatento, disartría escandida, desorientado en tiempo y lugar. Animo triste, afecto labil y llanto fácil. Juicio con anosognosia para déficit visual y confabulaciones. Nervios craneales sin percibir luz bilateral, refiere que puede ver los objetos y personas de su alrededor, reflejos fotomotor y consensual normales. Síndrome pancerebeloso. No signos meningeos. IRM: infartos subagudos en territorio de arterias cerebrales posteriores, cerebelosa anteroinferior, superior y talámicas, realce meníngeo tras la administración de gadolinio. Citoquímico de LCR: glucosa: 65 mg/dL, proteínas: 367 mg/dL y siete células; adenosina desaminasa en LCR nueve, reacción en cadena de polimerasa para *Mycobacterium tuberculosis* positiva. Ecocardiograma, angiografía cerebral, perfil inmunológico y reumatológico normales. Actualmente en tratamiento con antifímicos y prevención secundaria de EVC. A seis meses de seguimiento con mejoría de anosognosia y sin afección cerebelosa.

CONCLUSIÓN: La presencia de infartos cerebrales es un factor pronóstico en pacientes con tuberculosis meningea incrementando tres veces más la mortalidad que aquellos que no tienen infartos, comúnmente los infartos cerebrales en territorio anterior se presentan en tuberculosis meningea, no encontrando reportes en territorio posterior, así mismo la buena respuesta al tratamiento nos indica un pronóstico bueno a largo plazo en este paciente.

INFARTO TALÁMICO BILATERAL: PRESENTACIÓN DE DOS CASOS

RUIZ-GRANADOS J, LÓPEZ-SERNA R

INTRODUCCIÓN: Los infartos restringidos al talamo son localizaciones poco frecuentes de EVC, representan sólo 11% de los infartos de circulación posterior. El involucro talámico

bilateral suele ser una entidad excepcional que ocurre en el contexto de una variación anatómica de las arterias paramedianas del segmento P1. La variante tipo B, conocida como arteria de Percherón, se origina de un tronco arterial único proveniente de alguna de las dos cerebrales posteriores, e irriga ambas regiones paramedianas del talamo y mesencéfalo dorsal. La frecuencia estimada de esta variación anatómica es de 1 de cada 3 individuos.

PRESENTACIÓN DE LOS CASOS: Caso 1. Femenino de 54 años, con dislipidemia de dos años de diagnóstico sin tratamiento. Inicia súbitamente con vértigo subjetivo rotatorio y diplopía. Evolucionan unas horas con somnolencia. Al ingreso hospitalario se encuentra con paresia incompleta del III nervio craneal bilateral y deterioro progresivo del alerta, requiriendo apoyo mecánico ventilatorio. A las 48 horas se desteta de la ventilación mecánica, despertando con paresia del III NC izquierdo. A la semana egresa con vértigo subjetivo rotatorio. Al mes se encontró asintomática (Figura 1).

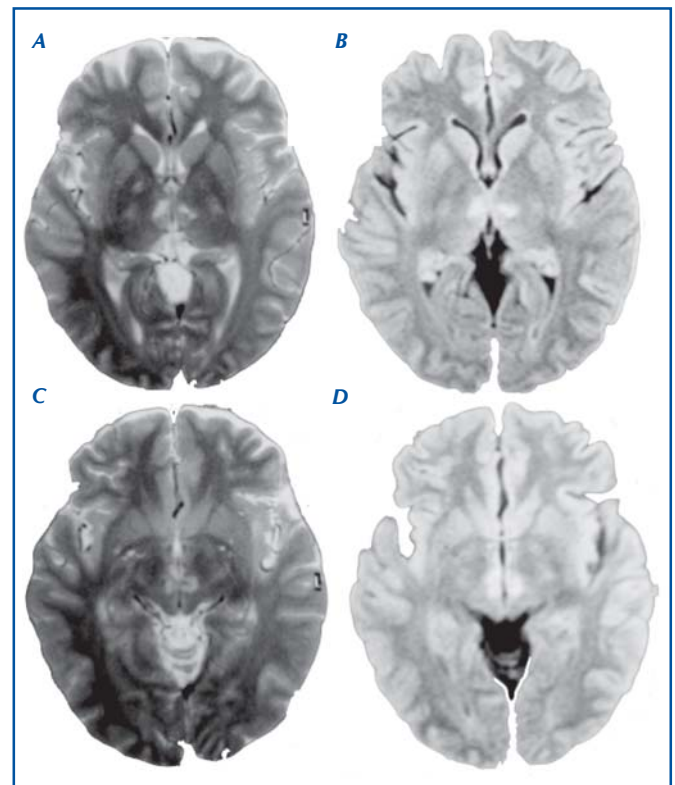


Figura 1. IRM de encéfalo en secuencias T2 (A y C) y FLAIR (B y D), que muestra en la parte superior hipointensidad en ambos territorios paramedianos del talamo que se extiende ventralmente hacia el mesencéfalo dorsal, con afección bilateral de la sustancia gris periacueductal.

CASO 2: Masculino de 27 años, sin antecedentes de importancia. Llevado al hospital posterior a ser encontrado en estupor. Al ingreso se realizó TC de cráneo que mostró imágenes hipodensas en ambos tálamos. En la IRM se observaron lesiones talámicas bilaterales consistentes con eventos isquémicos de ambos territorios paramedianos. A las 48 horas del ingreso el paciente evolucionó con mejoría del estado de alerta persistiendo únicamente con limitación para la supravisión bilateral (Figura 2).

CONCLUSIONES: El infarto talámico y talamomesencefálico bilateral es una entidad poco frecuente. Como ocurrió en nuestros casos, la evolución puede ser muy favorable, pero en otros dependerá de la extensión de la isquemia. Debido a la complejidad y cercanía de las vías y núcleos involucrados en estas localizaciones, las manifestaciones y el pronóstico pueden ser muy variados.

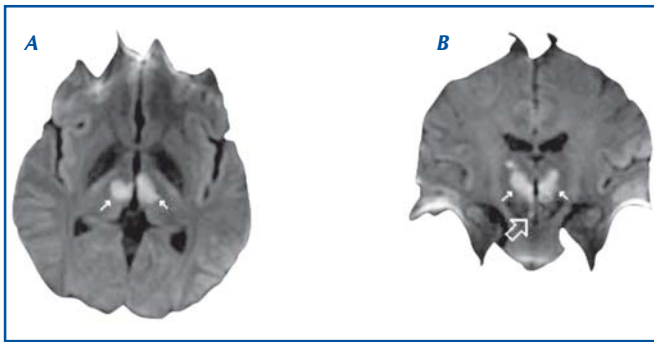


Figura 2. IRM con secuencia de difusión en corte axial (A) y coronal (B); se muestran señaladas áreas en ambos tálamos con aumento en la intensidad de señal (flechas blancas) compatibles con infartos talámicos en territorios paramedianos. La flecha grande señala afección de la sustancia gris periaqueductal del lado derecho.

ENCEFALOPATÍA, NEUROMIOTONÍA Y DISAUTONOMÍAS: TRIADA CLÁSICA DEL SÍNDROME DE MORVAN. REPORTE DE UN CASO

FEMAT ROLDAN G, MARTÍNEZ RODRÍGUEZ HR.

INTRODUCCIÓN: El síndrome de Morvan (SM) es un raro desorden caracterizado por la tríada: encefalopatía, neuromiotonía y disautonomías. De etiología autoinmune. Asociado a anticuerpos anti-VGKC; presentes en 70% de los pacientes. Puede autolimitarse o tener un curso mortal. La IRM es normal a diferencia de en la encefalitis límbica o en la enfermedad por priones; diagnósticos diferenciales principales. El LCR es estéril, pero puede presentar proteinorraquia y linfocitos. Se ha asociado en 50% a Timoma y *Miastenia gravis* y anticuerpos anti-MUSK y antirreceptores de acetilcolina.

OBJETIVOS: Describir un caso con encefalopatía, neuromiotonía y disautonomías como tríada clásica del SM.

CASO CLÍNICO/ABORDAJE DIAGNÓSTICO: Paciente masculino de 23 años que inicia con cefalea, fiebre y cuatro días después desorientación, insomnio severo, agitación psicomotriz, alucinaciones vívidas, agresividad y cambios de personalidad. Sudoración excesiva, sialorrea, taquicardia y constipación. Así como mioquimias orofaciales y en miembros superiores, neuromiotonía, temblor en mandíbula y manos, contracción involuntaria de músculos de brazos con espasmo carpal. Se documenta pérdida importante de peso, disfagia y disartria. La exploración física muestra solo signos atáxicos además de los movimientos anormales descritos.

RESULTADOS: IRM de Encéfalo: Se encuentra normal. Punción lumbar: Glucosa normal, proteinorraquia de 141 mg/dL. Sin glóbulos blancos o rojos. *Cultivos de LCR:* Negativos *Panel Viral de LCR:* Negativo. Panel contra Rickettsias, Epstein Barr, Borrelia Burgdoferi, Influenza, Hepes, CMV entre otros 51 virus: negativos EEG: Actividad basal lenta theta-delta irregular, mediano voltaje, regiones anteriores con trenes de ondas lentas rítmicas de mediano voltaje de predominio frontal bilateral en rango delta; FIRDAS.

CONCLUSIONES: El SM es un trastorno neurológico infrecuente, presenta dificultades diagnósticas y debe sospecharse siempre que se identifique la tríada de encefalopatía, neuromiotonía y disautonomías; y sean descartados procesos infecciosos y paraneoplásicos.

HIPOPARATIROIDISMO Y CALCIFICACIONES INTRACEREBRALES: CASO CLÍNICO Y REVISIÓN DEL TEMA

POSADAS-ZÚÑIGA GABRIEL,* PALAFOX-VIGIL GLORIA,** GARCÍA-ESQUIVEL MARIO ALBERTO**

* DEPARTAMENTO DE NEUROLOGÍA DEL HOSPITAL GENERAL ISSSTE, SAN LUIS POTOSÍ, SLP MÉXICO. ** DEPARTAMENTO DE MEDICINA INTERNA DEL HOSPITAL GENERAL ISSSTE, SAN LUIS POTOSÍ, SLP MÉXICO.

INTRODUCCIÓN: El hipoparatiroidismo es una anomalía endocrina causada por una deficiencia parcial o absoluta en la secreción de hormona paratiroidea que típicamente

se asocia con hiperfosfatemia, hipercalcemia y disminución de las concentraciones de 1-25 hidroxivitamina D. Los signos neurológicos incluyen tetania, convulsiones, hemiparesias, dificultad al habla, ataques isquémicos y en el caso de las calcificaciones, coreoatetosis, parkinsonismo y síndrome cerebelar. El diagnóstico de hipoparatiroidismo crónico secundario a cirugía de tiroides o paratiroides debe de cumplir al menos seis meses.

REPORTE DE CASO: Se trata de paciente femenino de 74 años de edad que se presenta al Servicio de Urgencias por presentar parestesias distales en miembros superiores, pérdida súbita del estado de alerta y posteriormente crisis convulsivas tónico clónicas de 3 minutos de duración de primera vez, acompañadas de periodo postictal de aproximadamente 3 horas de duración. Cuenta con antecedente de hipertensión arterial sistémica desde hace diez años, además de tiroidectomía total hace diez años con reposición tiroidea a base de levotiroxina 100 mcg cada 24 h. A la exploración neurológica Glasgow 14 (O4, V4, M6), funciones mentales conservadas, con desorientación en tiempo y lugar. Pares craneales conservados. Fuerza y sensibilidad conservadas. Reflejos de estiramiento musculares presentes y normales. Signo de Chvostek y Trousseau negativos a su ingreso a piso. Marcha y coordinación sin alteraciones evidentes. En sus laboratorios destacaba calcio de 2.9 mg/dL, albúmina 2.7 g/dL, fósforo de 7.29 mg/dL, calcio corregido de 3.9 mg/dL. Se solicita perfil tiroideo que reporta TSH 13.45UI/mL, T4 libre 1.6 ng/dL. En sus exámenes complementarios destaca una prolongación del intervalo QT, electroencefalograma normal, TAC de cráneo con presencia de calcificaciones paraventriculares extensas. Se solicita resonancia magnética nuclear que muestra mismas calcificaciones paraventriculares extensas abarcando talamo e hipotálamo. Se solicitan niveles de parathormona las cuales se encuentran en 1.2 pg/mL, haciendo el diagnóstico de hipoparatiroidismo secundario. Se da manejo de reposición de calcio y anticinomial y la paciente se egresa por mejoría con niveles adecuados de calcio y sin presentar nuevamente evento convulsivo.

DISCUSIÓN: La causa más común de hipoparatiroidismo es debida a cirugía de cuello, en especial de tiroides. Ocurre en 0.5-6.5% de la tiroidectomías, los síntomas comienzan 1-2 días después del procedimiento y en 50% de los casos la anomalía es transitoria y causada por edema glandular. La presencia de una sola glándula normal es suficiente para mantener los niveles de PTH y la homeostasis calcica. La incidencia de calcificaciones intracerebrales en estudios de imagen es de 1.5% de los pacientes con hipoparatiroidismo. En cuanto al cuadro clínico, éste incluye síntomas de hipocalcemia como entumecimiento perioral, parestesias y espasmos musculares carpales y pedales. El hipoparatiroidismo crónico se manifiesta como signos extrapiramidales (discinesia, movimientos coreoatetósicos, tremor y signo de la rueda dentada. En casos severos se pueden observar espasmo laríngeo, tetania y convulsiones. En cuanto a los hallazgos de imagen encontramos: calcificaciones bilaterales en los ganglios basales; el sitio más común de las calcificaciones en el globo pálido, sin embargo, pueden estar presentes en cerebelo, sustancia blanca subcortical, corona radiada o en el talamo. Otros hallazgos son engrosamiento craneal, calcificaciones en tejidos blandos, cierre prematuro de las epífisis y oteoclerosis. En cuanto al seguimiento, los niveles de calcio y fósforo, creatinina deben ser evaluados de semanal a mensual durante el ajuste de la dosis inicial de calcio vía oral. Se deben de hacer mediciones dos veces al año una vez que se ha establecido el régimen; así como niveles de calcio y creatinina en orina dos veces al año para detectar cualquier efecto tóxico de la hipercalcemia. Las metas terapéuticas son: control de los síntomas, calcio corregido entre 8 y 8.5 mg/dL, nivel de calcio urinario de 300 mg/24 horas y una relación Calcio/Fósforo < 55.

CONCLUSIONES: El hipoparatiroidismo es una condición médica en la que el calcio ionizado se encuentra por debajo de los valores basales séricos. Esta bien descrito que aunque rara, existe la posibilidad en 1% de los casos de presentar calcificaciones intracerebrales; varias teorías se han implementado para dilucidar el mecanismo de acumulación de dicho anión en el tejido cerebral; en este reporte de caso, nos sumamos a la contribución mundial dando a conocer el presente caso que aconteció en nuestro hospital.

SERIE DE CASOS DE TROMBOSIS VENOSA CEREBRAL

AGUIRRE SÁNCHEZ ALEJANDRA R3NL, SOTO CABRERA ELIZABETH MBNL, CARRERA PINEDA RAÚL JSNL

INTRODUCCIÓN: La TVC constituye un reto diagnóstico debido tanto a su baja incidencia (0.51% de los EVC), como a la variabilidad de presentación clínica; radicando la importancia de su identificación en la gravedad de la patología que en contraste espotencialmente tratable.

OBJETIVOS: Presentar una serie de casos de pacientes con TVC en los últimos 12 meses, documentando las principales características epidemiológicas, clínicas y radiológicas documentados.

MÉTODOS: Se recopilan los datos epidemiológicos, clínicos, de laboratorio y neuroimagen de los pacientes con diagnóstico de TVC en los últimos 12 meses, a los cuales se les realizó con dichos estudios protocolo de estudio completo para TVC.

RESULTADOS: Se documentaron 11 casos de TVC, de los cuales 72.7% fueron mujeres y 27.2% hombres, con una edad promedio de 41 años, de éstos 100% presentó cefalea de los cuales 81.8% presento síndrome de hipertensión endocraneana con cefalea, náusea y vómito identificándose papiledema sólo en 54.5% de éstos; 54.5% presentó algún grado de alteración de la conciencia; 54.5% presentó crisis convulsivas y 45.4% presentó algún otro dato de focalización. En cuanto a la etiología se identificó en 9% SAF, 9% hipertiroidismo, 9% puerperio, 9% neurocirugía, 9% anticonceptivos orales, 9% paraneoplásico, 45.44% sin causa determinada. En 81.8% se afectó el SLS. Y en cuanto a imagen se encontró defectos de llenado en 100%, signos Delta vacío en 72.7%, infartos venosos en 45.4%, signos de la cuerda en 9% y HSA sólo en 9%.

CONCLUSIÓN: En conclusión la epidemiología varió levemente en cuanto al porcentaje de presentación en género masculino, encontramos variación importante en cuanto a etiología sin identificar una causa en 45.4%, así como una asociación de factor externo el tabaquismo, como principal hallazgo indirecto encontramos el signos de Delta Vacío.

ENFERMEDAD DE PARKINSON TÍPICA OCASIONADA POR INTOXICACIÓN AGUDA POR CARBOFURAN. PRESENTACIÓN DE UN CASO Y ANÁLISIS DE LOS HALLAZGOS EN RESONANCIA MAGNÉTICA

PUNZO BRAVO GUILLERMO, HERNÁNDEZ ROMÁN LINA, BALLESTEROS MONCADA RUBÍ, CORNEJO BALLESTEROS HORACIO, TERÁN ESTRADA LEOBARDO

ANTECEDENTES: La enfermedad de Parkinson (EP) se ha considerado como la sinucleinopatía más importante. En su patogénesis se ha postulado una lesión mitocondrial producida por la exposición a pesticidas en personas hipersensibles. Se presenta en este trabajo el caso de una paciente varón que desarrolló el cuadro clínico de la EP dos semanas después de una intoxicación aguda con carbofurán. Se ha dado seguimiento al paciente por más de cinco años y la respuesta a la levodopa ha sido satisfactoria.

PRESENTACIÓN DEL CASO: AAM, varón de 47 años, campesino. Sin antecedentes de enfermedad neurológica o sistémica. En forma accidental en su trabajo presenta inhalación y contacto con la piel con carbofurán mientras fumigaba sus plantíos. A las pocas horas presenta dolor abdominal, diarrea, náusea y vómito moderado por 48 horas, motivo de hospitalización donde recibió cuidados generales. Dos semanas después nota temblor de reposo de la mano derecha, así como paulatinamente torpeza del hemicuerpo derecho y lentitud de movimiento. Por persistencia de los síntomas acude a revisión neurológica

en mayo de 2007. En esa ocasión es revisado por el autor, y se encontró un síndrome extrapiramidal franco en hemicuerpo derecho con temblor, rigidez y bradicinesia. Se decidió inicio de tratamiento con agonista dopaminérgico con lo que hubo mejoría. Dos años después se agrega levodopa por empeoramiento de la bradicinesia y temblor. Se le realizó estudio de resonancia magnética de 1.5T, la cual muestra en la secuencia T2 hipointensidad de la sustancia nigra del lado izquierdo. El paciente ha permanecido estable con 750 mg de levodopa al día sin emplear ya el agonista dopaminérgico. En cinco años de seguimiento las manifestaciones clínicas continúan únicamente en hemicuerpo derecho con una escala funcional de Hohen-Yahr de I.

DISCUSIÓN: El carbofurán es un plaguicida sistémico del grupo de los carbamatos. Es un inhibidor de la acetilcolinesterasa y puede absorberse por piel, mucosas o tracto digestivo y respiratorio, produciendo síntomas severos. Se ha postulado que la exposición a plaguicidas son capaces de inducir sinucleinopatías. En el presente caso, la EP cumple criterios clínicos y de respuesta a tratamiento para diagnosticar enfermedad de Parkinson típica. Se reportan los hallazgos en resonancia magnética.

CONCLUSIÓN: La relación temporal con al exposición al plaguicida y la aparición de síntomas de enfermedad de Parkinson nos permiten suponer una relación de causalidad entre el carbofurán y la enfermedad de Parkinson.

PREVALENCIA DE TRASTORNOS DE CONDUCTA EN NIÑOS CON TRASTORNO POR DÉFICIT DE ATENCIÓN E HIPERACTIVIDAD (TDAH)

OCAÑA HERNÁNDEZ LUIS ALBERTO,* TREVIÑO IBARRA MAYELA MONTSERRAT,* GARCÍA PEÑA CÉSAR FERNANDO*

*HOSPITAL ANGELES TORREÓN, COAHUILA.

OBJETIVO: Determinar la prevalencia de los trastornos de conducta en niños con TDAH.

MATERIAL Y MÉTODOS: **Diseño:** Observacional, descriptivo, transversal. Población niños con diagnóstico de TDAH del Hospital Angeles Torreón en el periodo de marzo del 2011 a febrero del 2012. La muestra consistió en 102 niños. Muestreo: por conveniencia. Se registró la información con Escala de Conner y Hoja de registro para Trastorno de Conducta DSMIV. Análisis con estadística descriptiva, medidas de tendencia central y dispersión, paquete SPSS versión 16.0

RESULTADOS: La prevalencia de los trastornos de conducta fue de 70%, distribuidos en trastorno oposicionista desafiante 68.5% (70), trastorno disocial 15% (13) agresividad 52% (53). Es mas frecuente en el sexo masculino. Inicia principalmente en edad preescolar. Se presenta más en el TDAH Mixto 70%.

CONCLUSIONES: Los trastornos de conducta se presentan en dos terceras partes de los pacientes con TDAH, mas frecuentemente en el sexo masculino, predomina el TDAH mixto. Destacan el trastorno oposicionista desafiante y la agresividad. Esto constituye un problema de salud pública.